鼻茸切除術後におけるネブライザー療法の効果

旭川医科大学　耳鼻咽喉科
北　南　和　彦

はじめに

鼻茸は鼻疾患のうちでも比較的ありふれた疾患であり，慢性副鼻腔炎と合併している事が多くみられる。切除術が広く行われているが，再発がきわめて多いのは周知の事実である。そこで，種々の薬物療法を組み合せる事が考えられている。中でもステロイド剤は単独でもその効果が認められている。今回われわれは鼻茸を伴う慢性副鼻腔炎患者の鼻茸切除術後に抗生剤＋ステロイドあるいは，抗生剤のみをネブライザーにて投与し，その効果について検討した。

研究方法

1．研究施設並びに研究期間

以下に示す10施設の耳鼻咽喉科において1990年12月より1991年9月まで共同研究を実施した。

旭川医科大学　　札幌社会保険中央病院
旭川厚生病院　　市立稚内病院
旭川赤十字病院　　苫小牧王子病院
北見赤十字病院　　道立紋別病院
釧路労災病院　　室蘭日鋼記念病院

2．対　象

鼻茸を伴う慢性副鼻腔炎患者26例を対象にした。年齢は14歳から82歳までの男17人，女9人である。

3．手術術式及び投与方法

術式は鼻茸切除術あるいは鼻茸切除術＋鼻内手術である。術者による手技の違いを可及的に抑えるため，篩骨洞の解放はできるだけ最低限度にとどめ，上顎洞根本術は併用しない事にした。

手術後できるだけ早期よりジェット型ネブライザーにて12週間治療をした。使用薬剤により

表1　重症度分類基準

		SCORE			
		⧻	⧺	＋	－
自覚症状	鼻　閉	1日中口呼吸	ときどき口呼吸	口呼吸無し	鼻閉無し
	鼻　漏	1日11回以上鼻をかむ	10～6回	5～1回	全くかまない
	後鼻漏	常にある	時にある	1日2～3回ある	全くない
	頭重（痛）	ひどくて我慢できない	たびたび起こるが我慢できる	時々気になる程度	全くない
他覚所見	鼻粘膜腫脹	高度に腫れている	中等度に腫れている	軽度に腫れている	無し
	鼻粘膜発赤	著しい発赤がある	発赤がある	軽度の発赤がある	発赤無し
	鼻汁量	鼻腔いっぱいにある	中鼻道に充満	中鼻道に少しある	全くない
	鼻汁性状	粘膿性	粘性	漿液性	鼻汁無し
	後鼻漏	濃厚なのが層厚くある	ある	少しある	全くない
副鼻腔X線所見		高度の陰影あり	中等度の陰影あり	軽度の陰影あり	正常

以下の2群に分類した。

a) 抗生剤＋ステロイド群 ： 硫酸ジベカシン10 mg＋デキサメタゾン0.2 mg/生食2 cc

b) 抗生剤群 ： 硫酸ジベカシン10 mg/生食2 cc

投与頻度は原則として週2回以上とした。

4．検査項目

術前，術後4，8，12週後に以下の項目を観察した。

a) 自覚症状 ： 鼻閉・鼻漏・後鼻漏・頭重

b) 他覚所見 ： 粘膜腫脹・粘膜発赤・鼻汁量・鼻汁性状・後鼻漏

c) 鼻茸再発の有無

d) x－p ： 上顎洞・篩骨洞陰影

表1に示すように，鼻茸再発の有無を除きそれぞれ卌，卄，＋，－の4段階のスコアに分類して記載した。

5．効果判定方法

効果判定の基準において，改善度はスコアが3段階改善したものを＋3，2段階改善したものを＋2，1段階改善したものを＋1，変わらなかったものを0，1段階悪化したものを－1，2段階悪化したものを－2，3段階悪化したものを－3とした。

治療効果の解析においては，自覚症状概括改善度，他覚所見概括改善度はそれぞれ自覚症状，他覚所見の改善度を平均して算出した。ただし，術前より症状・所見がなく，術後も症状・所見がないものは除外した。

結　果

1．患者背景

表2は抗生剤＋ステロイド群と抗生剤群の患者背景を比較したものである。抗生剤＋ステロイド群は16例，抗生剤群は10例の合計26例だった。調査した項目は，年齢，男女比，合併症，鼻副鼻腔手術既往の有無，罹病期間，鼻茸の状態である。いずれも2群間に有意な片寄りはみられなかった。術式，ネブライザーの投与回数についても比較した。術後経過が長くなるにつれて投与回数が減少する傾向にあるが，2群間に有意差はみられなかった。

表2　患者背景

		抗生剤＋ステロイド	抗生剤のみ
例数	4週後	16例	10例
	8週後	11	8
	12週後	7	3
年齢		28－70歳 (50.2)	14－82歳 (51.8)
男女比		12：4	5：5
合併症	アレルギー性鼻炎	1例	0例
	気管支喘息	1	1
	鼻中隔弯曲症	2	1
	その他	0	2
副鼻腔手術既往有り		7例	7例
罹病期間		2M－50Y	3M－50Y
右鼻茸の状態	多発性	12例	6例
	単発性	4	3
	無し	0	1
左鼻茸の状態	多発性	13	5
	単発性	2	3
	無し	1	2
投与回数	術後－4W	23.4回	18.9回
	5W－8W	6.1	8.3
	9W－12W	5.6	9.7

2．自覚症状（図1）

両群ともよく改善しており，その効果は術後第12週まで持続した。

3．他覚所見（図2）

自覚症状ほどではないが，両群ともよく改善し，12週まで持続した。

4．X線所見（表3）

4週目の改善度を示した。撮影した例数が少ないが，両群とも改善度0のものがほとんどを占めた。

5．鼻茸再発率

観察期間中鼻茸が再発したのは抗生剤＋ステロイド群5例，抗生剤群2例だった。両群間に有意の差はみられなかった。

図1　自覚症状概括改善度

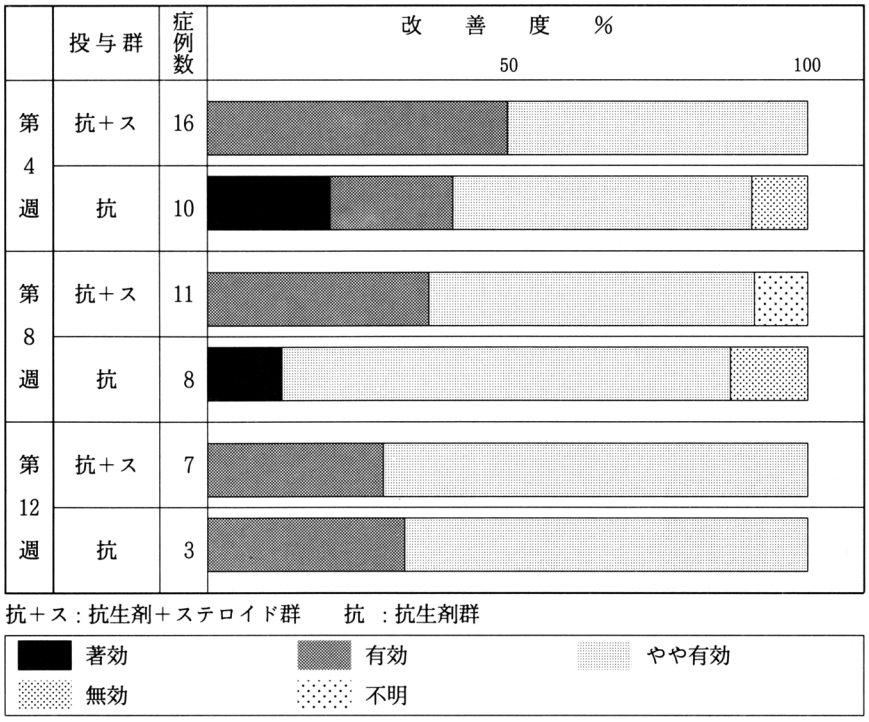

図2　他覚所見概括改善度

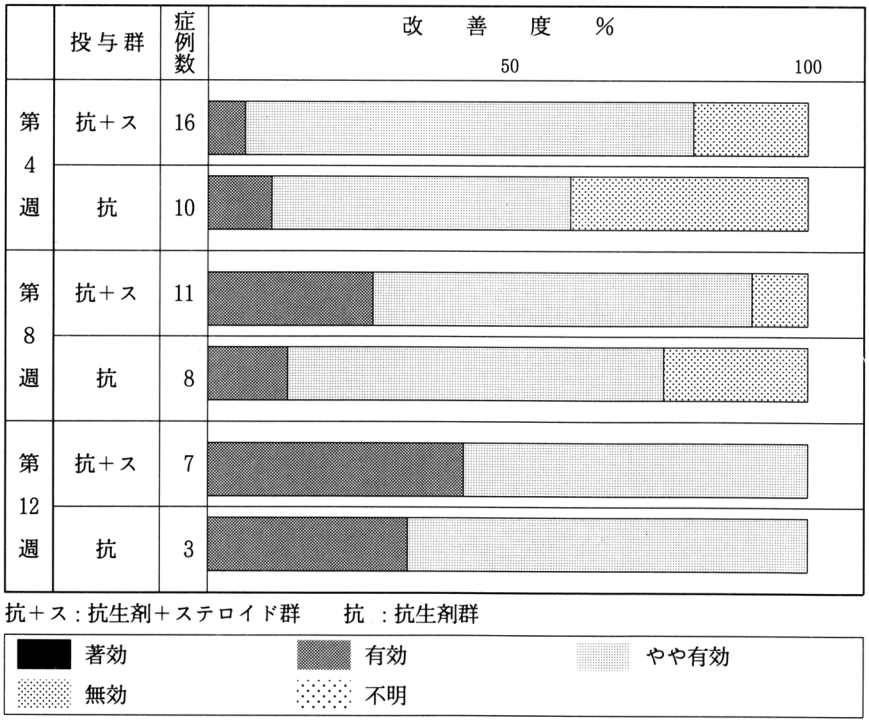

表3　X線所見改善度（4週目）

	投与群	症例数	改善度					
			+3	+2	+1	0	−1以下	陰影無し
右上顎	抗＋ス	6	0	0	1	5	0	0
	抗	2	0	0	0	2	0	0
左上顎	抗＋ス	6	0	0	1	5	0	0
	抗	1	0	0	0	1	0	0
右篩骨	抗＋ス	6	0	0	1	4	0	1
	抗	2	0	0	1	1	0	0
左篩骨	抗＋ス	6	0	0	1	4	0	1
	抗	1	0	0	0	1	0	0

抗＋ス：抗生剤＋ステロイド群
抗　　：抗生剤群

考　察

鼻茸の病因はいまだ不明で，炎症産物説，アレルギー説などがあげられている。したがって種々の治療法が考えられている。大別して手術治療と保存的治療がある。手術治療では鼻茸のみを切除する方法から全副鼻腔を徹底的に清掃する方法までさまざまのものがある。また，保存的治療では抗アレルギー剤，ステロイド剤，抗生物質，消炎酵素剤などがあげられる。実際の治療は個々の病態に応じてこれらを組み合せて行われている。

ステロイド剤については単独で使用する方法と手術後に使用する方法があり，いずれも有効性が認められている。今回われわれは抗生剤の抗菌作用とステロイドの相乗効果を見るために鼻茸を伴う慢性副鼻腔炎患者に対して鼻茸切除術後ネブライザーにて抗生剤＋ステロイドを投与し，抗生剤のみ投与した群と比較検討した。その結果自覚症状，他覚所見は両群ともよく改善し，その効果は12週目まで持続した。

一方，X線所見はほとんど改善されなかった。これは今回自然孔の拡大，対孔造設などを含めた副鼻腔の処置を行わなかったことが原因と考えられる。疾患の基盤が慢性副鼻腔炎にある例ではこのような副鼻腔に対する処置は重要と考えられる。しかし副鼻腔根治術を行ってもなお再発する例があり，手術侵襲の大きさ，入院期間の長さからそこまで希望しない症例も多い。鼻茸のみを切除した今回の方法でも自覚症状の改善は大きかった。したがって長く入院できない患者，高齢者，手術に対して恐怖感の強い患者などには今回のように鼻茸切除のみを行い，その後外来で抗生剤あるいはそれにステロイド剤を加えたネブライザーで加療するのは有用な治療法と考えられる。

まとめ

慢性副鼻腔炎患者26例（抗生剤＋ステロイド16例，抗生剤10例）に対し鼻茸切除術（＋鼻内手術）後ネブライザー療法を行い以下の結果を得た。

1．自覚症状・他覚所見は術後より抗生剤群，抗生剤＋ステロイド群ともによく改善し，その状態が12週後まで持続した。
2．X線所見では両群とも改善傾向が少なかった。
3．経過観察期間中鼻茸が再発したのは抗生剤＋ステロイド群5例，抗生剤群2例だった。再発した鼻茸は抗生剤＋ステロイド群の中程度の1例を除きいずれも小さなものだった。