嫌気性菌を検出した口腔底蜂窩織炎の2症例

馬場 駿吉・武藤 允人・内田 敏夫
大橋 道三・本堂 潤・和田 健二
波多野 努・内藤 雅夫*

口腔内には常在菌叢として多数の嫌気性菌が棲息していることはよく知られた事実であり，口腔内に生ずる感染症においても嫌気性菌の果たす役割を等閑視することはできない．最近，われわれは，嫌気性菌が主役をなしたと思われる激烈な口腔底蜂窩織炎の2症例を経験したので，ここに報告する．

症例1：45才男子，会社員で2日前よりの頤下部有痛性腫脹を訴え来院した．来院時は嚥下困難があり，口腔底の中等度浮腫状腫脹および頤下部の中等度びまん性発赤腫脹と著明な圧痛を認めた．

当日は Fosfomycin 1 g を点滴静注し帰宅させたが，翌日さらに腫脹増強し呼吸困難も出現してきたので入院せしめた．口臭・流涎あり，左下第5，第6，第7歯に齲歯を認めた．入院後も高熱を呈し，CER 1日2 g投与を行つたが，顎下部の腫脹はさらに増強し，発赤は右胸部にも拡大し，呼吸困難も強度となつたので，入院3日目に緊急気管切開術を施行した．気管切開時，皮下切開創より膿汁の滲出を認めたので，カニューレを装着後，ただちに両側顎下部および側頸部に切開を加えたところ，皮下軟部疎性結合織内にびまん性に浸透した悪臭ある膿汁を多量に認めた．この膿汁から好気性菌では α-streptococcus，嫌気性菌では Peptococcus，Bacteroides，Actinomyces を証明した．このうち α-streptococcus と Peptococcus の各種抗生物質に対する感受性は表1のごとくであつた．この日よりSB-PC 1日10g点滴静注を開始したが，6日目にはさらに頤下部にもう1カ所切開を追加するとともに SB-PC を1日20gの点滴静注に増量した．その後排膿，発赤腫脹は漸次減少し，入院第16日目にドレーンを抜去し，第19日目に気管切開口を閉鎖して入院1カ月目に全治退院した．

本症例は歯牙周囲組織の感染に基因するもので，細菌培養の結果，α-streptococcus と種々の嫌気性菌が検出され，これらの混合感染と思われるが，口臭や膿汁の悪臭が著明なことから嫌気性菌が主要な役割を演じていたのではないかと考えられた（図1）．

表1

	α-streptococcus	Peptococcus
AB-PC	⧻	⧻
CER	⧻	⧻
TC	⧻	⧻
MINO	⧻	⧻
EM	⧻	⧻
CLDM	⧻	⧻
KM	+	+
GM	+	+
CL	−	−

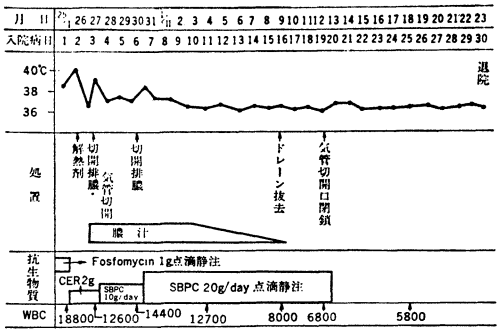

図1 症例：45才 ♂ 口腔底蜂窩織炎

症例2：30才男子，会社員．来院3日前より頤下部痛，発熱あり，牙関緊急を訴え来院した．右口腔底に高度，頤下部に中等度の発赤腫脹を認め，右第1大臼歯が齲歯であつた．ただちに入院せしめ，SB-PC 1日20g点滴静注を開始，5日目に頤下部を切開，悪臭ある膿汁の漏出をみた．この膿汁から Peptostreptococcus が検出された．その後急速に一般状

* 名古屋市立大学耳鼻咽喉科学教室

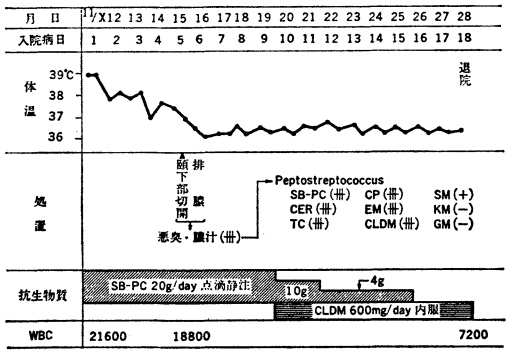

図2　症例：30才　♂　口腔底蜂窩織炎

態の改善が得られ，経口攝取も可能となつたので，10日目からは SB-PC を1日10gに減量するとともに，CLDM 1日600 mg 内服を併用し，18日目にはほぼ全治退院した（図2）．

以上のごとき2症例から，口腔底蜂窩織炎においては嫌気性菌がしばしば重要な起炎性を発揮していることが知られ，本症における嫌気性培養の重要性を痛感した次第である．

〔質問〕庄司（東医歯大）：　齲歯に対する処置は？

〔応答〕馬場（名市大）：　消炎後，歯科にて抜歯処置をした．

〔質問〕河本（東北大）：　発病前に歯牙の症状はなかつたか．

〔応答〕馬場（名市大）：　以前より時々歯痛を反覆していたとのことであるが，治療を怠つていたようである．