行つて居り，家庭での点耳は行わせて居りません．中には1日置きまたは週2回の例も少し含まれて居りますが，それ以上間の空いたものは除外してあります．

田端（和歌山医大）　小児の急性中耳炎に対するステロイド点耳はステロイドが immunosuppressive agient であることからすると注意しなくてはならないと考えます（追加）．

三好　言われる通りと思いますが，市販の点耳薬に皮質ホルモンが含まれて居りますので，その効果を検討する意味で用いた訳です．

ステロイドが著効を呈した急性中耳炎

杉　田　麟　也*

症例　8才，女性

耳痛を主訴に受診し，急性中耳炎の診断で鼓膜切開，抗生物質の投与をうけ数日で耳漏は停止した．しかし，中耳腔に貯溜液を認めたので再度鼓膜切開をおこない抗生物質を投与したがまつたく効果がなく，拍動性に多量の耳漏が流出した．そこで，ステロイドホルモン剤を局所および全身的に投与したところ，翌日から耳漏は減少し2日後に停止した．検出菌はいずれも緑膿菌であつた．

本例は，① 抗生物質の薬剤感受性検査と臨床効果とが不一致であつた．② 中耳炎が慢性化する要因として局所のアレルギー反応が考えられた．

質疑応答

石丸（金沢市）　ステロイドが効く中耳炎はアレルギーが考えられる．搏動性耳漏は耳管狭窄によるもので頸動脈の搏動によるものと考えられ，先ず耳管を通すことが第一と思われる（追加）．

T-1551（Cefoperazone）を使用して治癒せしめた急性乳様突起炎症例

三　邊　武右衛門†

難治の乳様突起炎症例の治療に富山化学が開発した半合成の注射用セファロスポリン剤を使用して，優れた成績を収めることができたので，その概要について報告した．

T-1551（Cefoperazone）はグラム陽性および陰性菌に広範囲の抗菌力を有し，特に緑膿菌やインドール反応陽性プロテウスにも強い抗菌力を有し，また各種細菌産生の β-lactamase に対し強い抵抗性を示すと報告されている．本剤は白色の結晶性粉末で，水に溶け易く，溶液の PH は5.0～6.5で図1のような化学構造式を有する抗生物質である．

臨床成績

症例1　K．B．13才　男　左亜急性化膿性中耳炎，急性乳様突起炎．

現病歴：1978年7月下旬頭痛，難聴を訴えて発病し，7月30日から Cephalexin の投与による治療を受けたが奏効せず，耳漏が益々多量に出るため8月4日に受診し入院した．

現症：体温38℃，顔貌に生気がみられず，左耳か

* 順天堂大学医学部耳鼻咽喉科
† 関東逓信病院耳鼻咽喉科

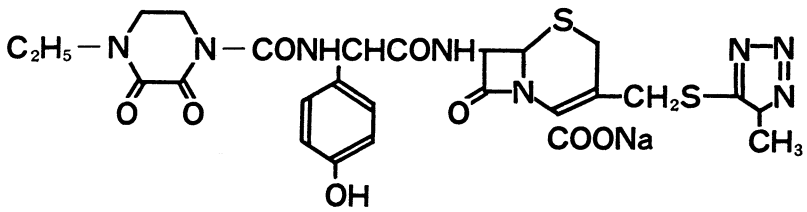

Sodium 7-〔D(−)-α-(4-ethyl-2, 3-dioxo-1-piperazinecarboxamido)-α-(4-hydroxyphenyl) acetamido〕-3-〔(1-methyl-1H-tetrazol-5-yl) thiomethyl〕-3-cephem-4-carboxylate
$C_{25}H_{26}N_9NaO_8S_2$, 667.65

図 1　Chemical structure of T-1551 (Cefoperazone)

表 1

K.B.I 3yr.M. Left acute suppurative otitis media, acute mastoiditis

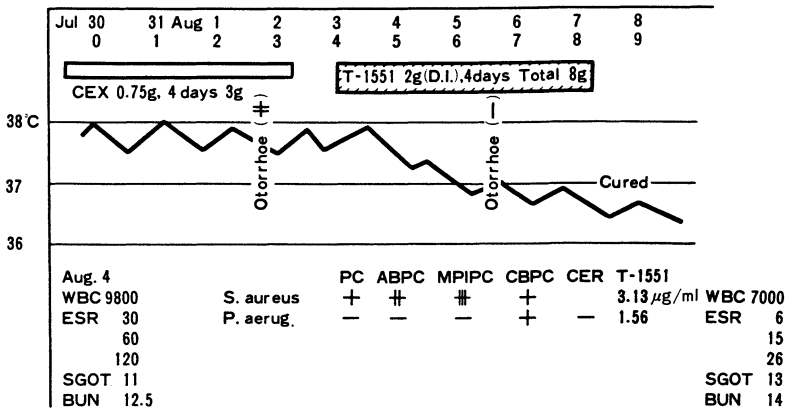

らは膿性耳漏が多量に流れ出て，鼓膜の発赤腫脹は著明であつた．左乳様突起部には圧痛があり，レ線では左乳様蜂窠に陰影がみられた．白血球は9800，血沈値は15，25，40とかなり促進し，耳漏からは黄色ブ菌と緑膿菌が検出され，T-1551に対する感性はそれぞれ3.13 μg/ml，1.56μg/ml であつた（表1）．

治療経過：本剤1日量2gを，朝夕2回に分け点滴静注を行つた．3日目には37℃に解熱し耳漏は消退し，4日間に9gの投与で著効を収め治癒した．白血球は7000となり血沈値も6，15，26と下降した．特に副作用はみられなかつた．

症例2　A．B．30才　男　右慢性化膿性中耳炎急性増悪症，急性乳様突起炎．

現病歴：1978年8月中旬海水浴後に右耳から耳漏が多量に流れ出て，8月21日から治療を行つた．

現症：体格大で栄養は良好であるが，高熱を発し，激しい耳痛，頭痛を訴えた．右耳からは耳漏が大量流れ出て，鼓膜は発赤し半米粒大の穿孔があり，外耳道後上壁は下降し，搏動的に耳漏が流れ出て，レ線では乳様蜂窠には瀰蔓性の陰影がみられた．

CEX 1日量1.5 gを5日間投与したが改善の傾向がなく，耳漏も益々増量するので8月25日に入院して治療を行つた．

体温39℃，白血球13,000，血沈値15，30，45でSGOT 12，BUN 12.5で耳漏からは黄色ブ菌と緑膿菌が検出され，T-155に対する感性はそれぞれ1.56

表 2

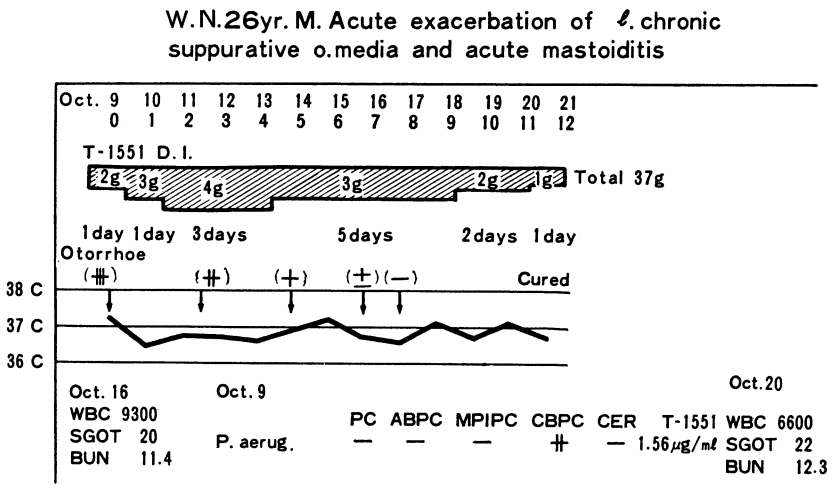

μg/ml, 0.78 μg/ml であつた.

治療経過：本剤1日4gを2回に分け3日間点滴静注を行つたが改善の傾向がみられないので，1日量6g 3回に分け投与したところ解熱し始め，5日目に耳漏も消失したが，なお2日間の投与を行い，9日間に総量50gの使用で黄色ブ菌と緑膿菌の混合感染による乳様突起炎症例に奏効し治癒した.

副作用：治療10日目には白血球は7500，血沈値は8，18，30となり，SGOT 14，BUN 14で，その他特に副作用症状はみられなかつた.

症例3：W. N. 26才　男　左慢性化膿性中耳炎急性増悪症，急性乳様突起炎.

現病歴：10才代から左耳に中耳炎があつた．1978年9月中旬から左耳から耳漏が出るようになり，10月7日，左側に激しい頭痛を発し，38℃の熱発がみられ，耳漏も大量に流れ出るようになり，9日に受診入院した.

現症：体格は大で，栄養は良好であるが，生気がなく苦悶状で，左耳からは膿性耳漏が大量に流れ出て，鼓膜は発赤腫脹し半米粒大の穿孔がみられ，搏動性に膿の流出がみられた．鼓膜の後上部は腫脹し下降し，乳様突起部には圧痛著明で，レ線では乳様蜂窠の発達は少く瀰蔓性の陰影がみられた．左耳には中等度の伝音性難聴があり，白血球は9,300 SGOT 20，BUN 11.4であつた．耳漏からは緑膿菌が検出せられ，本剤に対する感性は1.56 μg/ml であつた（表2）.

治療経過：本剤を1日量4gを2回に分け点滴静注し，7日間の投与によつて，大量の耳漏はほとんど消退してきたが，なお5日間の投与を行い，13日間に37gの使用によつて鼓室は乾燥し，激しい偏頭痛も消退し治癒した.

副作用：治療後は白血球は6600，SGOT 22，BUN 12.3で特別の作用はみられなかつた.

なお本剤2g点滴静注後の耳漏中の濃度を測定するに1時間3.2，2時間2.9，3時間2.2 μg/ml で，その際の血清内濃度はそれぞれ185，201.5，112 μg/ml であつた.

要　　約

耳科領域においてはグラム陰性桿菌，特に緑膿菌や変形菌の感染症がしばしば経験されて，近年注目されてきた oppotunistic infection の代表的なものと考えられる．これらの感染症は従来の化学療法剤に対しては難治性で，殊に乳様突起炎などの併発症例の治療はきわめて困難であることは経験されるところである.

これら3例の中耳炎は急性乳様突起炎を併発した難治症例である．耳漏からはいずれも緑膿菌あるいは緑膿菌と黄色ブ菌が検出されており，T-1551を1日2～3回点滴静注によつて，著効を収め治癒せしめることができた.

T-1551はグラム陽性菌ならびに陰性桿菌にもすぐれた抗菌力を示し，血中濃度も長時間維持され，特別の副作用もなく，アミノ配糖代系抗生物質にみるよう

な腎毒性や聴器毒性もなく安心して使用することができる特長を有している．

質疑応答

馬場（名市大）　われわれの教室での T-1551 の成績はどうであつたか．

和田（名市大）　当教室においても T-1551 の検討をしましたが，臨床効果についてはつきりとした記憶はございませんが，本薬剤は非常に組織移行が良く，またすぐれた MIC を示した事を覚えており，たぶん臨床効果も良かつたと思います（追加）．

T-1551 は大量投与により（5 g/日以上），肝障害（GOT，GPT の上昇など）を来たす率が高くなるように記憶しておりますが，先生の所ではいかがでしよう．

三辺（関東逓信）　第2例においては1日量4 g，3日間使用して効果ないため，1日量6 g に増量したもので治療前後に GOT，BUN に特に異常値はみられなかつた．

栗山（独協医大）　T-1551 使用例で，使用後に GPT が GOT より高値を示した例はございませんでしたか．

三辺　これらの症例にはみておりません．

免疫不全を背景とする反覆性急性中耳炎症例

馬場駿吉・関谷芳正*

症例は9才男児，両側の反覆性中耳炎および耳介軟骨膜炎があり，来院した．今回の入院までに種々の感染症に反覆罹患した既往歴をもつ．耳漏からはグラム陰性桿菌ことに緑膿菌が反覆検出され，これに抗菌力をもつ抗生物質を使用したが，難治性で，治癒までに数カ月を要した．

経過中に血清免疫グロブリン値を測定したところ，IgM，IgG，IgA ともに低値を示し，背景に免疫不全の存在することを知つた．その他の免疫学的検査の結果，X-linked agammaglobulinemia を疑わせる結果を得たが，その遺伝的関係が明確でない事や発症が1才以下でないため，Common variable hypogammaglobulinemia に分類すべきかとも思われる．かような症例における免疫学的検査の重要性を教えられたので話題提供の材料とした．

質疑応答

河原田（信州大）　分泌性 IgA は正常であつた選択的 IgA 欠損症で慢性中耳炎の難治例を経験した（追加）．

治癒期の免疫グロブリン値に変化があつたか．

馬場（名市大）　その後の経過でも低免疫グロブリンの状態に変化はない．

栗山（独協医大）　私の検討例では比較的 hyper IgM が認められました．

また非特異的防衛機構の検討を反復性感染症について検討していますが，N.B.T. テストの false negative，false positive の問題は一考を要するものと思います（追加）．

田端（和歌山医大）　selective IgA deficiency の慢性患者の経験を追加し，分泌型 IgA を中心とした local immunity の低下を考えています．

* 名古屋市立大学医学部耳鼻咽喉科