# BACTERIOLOGICAL STUDIES FROM PSEUDOMEMBRANE ON THE TONSILS OF INFECTIOUS MONONUCLEOSIS

Fumio Ishizaki, et al
(Showa University Hospital)

The becteriological examinations from pseudomembrane on the tonsils in 49 cases of infectious mononucleosis and, as control in 71 cases of acute tonsillitis were performed.

In result, isolated rates of the so-called pathogenic bacteria (S. pyogenes, S. aureus, S. pneumoniae, H. influenzae, and K. pneumoniae) were 51% in infectious mononucleosis and 62% in acute tonsillitis.

# 伝染性単核症の扁桃偽膜からの検出菌

昭和大学

石崎文雄・新井景子・三辺武幸

日赤医療センター

浅野公子・小倉脩二

## はじめに

我々はこれまで，伝染性単核症(Infectious Mononucleosis，以下IMと略す)の診断について検討し，急性扁桃炎との鑑別上，偽膜性時に膿栓様の扁桃炎，上咽頭偽膜形成，両側後頸部リンパ節腫脹の３つの所見が重要であることを報告した。さらに，前回の本研究会ではＩＭの発疹と使用抗生物質について発表した。今回は，ＩＭの扁桃の偽膜からの検出菌について検討した。

## 対象および検査法

ＩＭであるか否かの診断については，前述した３所見がありＩＭが疑われた症例で，以下に示す自己の診断基準を満たした症例をＩＭとした。

伝染性単核症　自己の診断基準

①異型リンパ球多数出現（10%以上）

②異型リンパ球出現＋肝機能異常

③異型リンパ球出現＋Paul-Bunnell反応陽性

なお，この基準を満たした症例のうちＥＢＶ抗体価検査を施行した症例の90%近くが，ＥＢＶ抗体価陽性(ＥＢＶ初感染)を示しており，この基準は適切なものと考えている。

今回の発表の対象は，昭和55年６月以降，日赤医療センターおよび昭和大学病院において，ＩＭと診断した65例のうち扁桃の菌検を施行した49例である。対照としては，日赤医療センターで経験したＩＭの疑いのない扁桃

炎，それも扁桃に偽膜や膿栓のみられた比較的重症の急性扁桃炎71例を用いた。なお，ＩＭが疑われたが，基準を満たさなかった症例は，今回の発表から除外した。その概略をFig 1 に示す。

検査法は，ＩＭ49例，急性扁桃炎71例の扁桃の偽膜ないし膿栓を，滅菌綿棒で擦過し採取し，血液寒天培地，ＢＴＢ乳糖寒天培地，チョコレート培地で培養，同定した。

**Fig 1　対象**

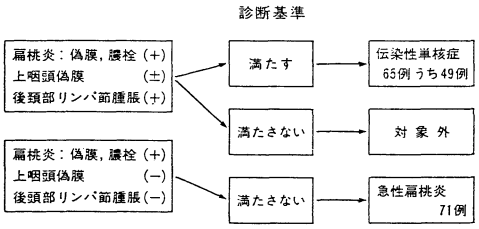


## 結　　果

結果をFig 2 に示す。

Ａ群β溶連菌，黄色ブドウ球菌，肺炎球菌，インフルエンザ菌，肺炎桿菌の５種を病原菌とみなした場合，ＩＭでは49例中の25例，51％に病原菌が検出された。一方，急性扁桃炎における病原菌検出率は71例中の44例，62％であった。

また，菌種では，ＩＭにおいては，黄色ブ菌が31％，Ａ群β溶連菌16％で，インフルエンザ菌，肺炎桿菌も少数みられた。一方，急性扁桃炎では，Ａ群β溶連菌が31％，黄色ブ菌23％，インフルエンザ菌10％，肺炎球菌４％であった。

**Fig 2　病原菌検出率**

| | 伝染性単核症 | 急性扁桃炎 |
|---|---|---|
| 対象例数 | 49例 | 71例 |
| 検出例数 | 25例（51％） | 44例（62％） |
| S. pyogenes | 8例（16％） | 22例（31％） |
| S. aureus | 15　（31） | 16　（23） |
| S. pneumoniae | 0　（0） | 3　（4） |
| H. influenzae | 3　（6） | 7　（10） |
| K. pneumoniae | 1　（2） | 0　（0） |

（いずれも 初診時）

## 考察 — 病原菌検出の意義について —

細菌感染によると考えられる急性扁桃炎の病原菌検出率が約60％であったのに対し，ウィルス感染症であるＩＭの病原菌検出率が約50％と高率であったのは注目に値する。急性扁桃炎の症例はすべて新鮮例だが，ＩＭ例はすでに他院にて抗生物質の投与をうけている例も一部に含まれていることを考慮に入れると，両者の間には大差はないと考えられる。したがって，我々はＩＭに対しても原則として抗生物質投与を行っている。しかし，この時，前回発表したように，発疹をきたす可能性の強い抗生物質（ABPC，AMPC，BAPCなど）の使用は避けねばならない。

菌種別では，ＩＭでは黄色ブ菌が多く，急性扁桃炎では溶連菌が多い傾向がみられた。これは，黄色ブ菌の汚染菌的な性質と関連しているかと思われる。

そこでＩＭにおける病原菌検出の意義について考えてみた。

Fig 3 に典型的なＩＭの１例を示す。初診時扁桃には偽膜が付着しており，偽膜からはＡ群β溶連菌が検出されたが，セファレキシン投与により２週間後には偽膜も消失し溶連菌も検出されなくなった。しかし，この経過中ＣＲＰは１＋，血沈も低値であり，急性扁桃炎でよくみられるＣＲＰの強陽性，血沈の高度亢進はみられなかった。

そこで，先ほどの症例，ＩＭ49例，急性扁桃炎71例を病原菌検出の有無により，病原菌の検出されなかったＩＭ24例，病原菌の検出されたＩＭ25例，病原菌の検出されなかった急性扁桃炎27例，病原菌の検出された急性扁桃炎44例の４群に分け，白血球数，血液像（単核球数：リンパ球＋単球），ＣＲＰ，血沈（１時間値）を比較した。

結果はFig4に示すように，これら４群とも白血球数はほぼ１万強であった。しかし，単核球数はＩＭでは増加し，急性扁桃炎では好中

球の増加により単核球の割合は逆に減少している。

炎症の程度を知る指標として，ＣＲＰ，血沈を比較すると，病原菌検出の有無にかかわらずＩＭでは低値を示し，急性扁桃炎では高値を示した。このように，ＣＲＰ等が低値を示すことはウィルス性疾患でしばしばみられ，細菌感染症では高値を示すことが多いことを考えると，ＩＭにおける病原菌検出率は高いものであるが，それ程臨床的な意味はないと考える。しかし，ＩＭに扁桃周囲膿瘍を合併した報告などもあり，予防的に抗生物質を投与するのが一般的と考える。

**Fig 3　症例　N.I.（32才 M）**

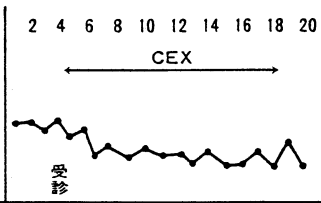


| | | | |
|---|---|---|---|
| 扁桃 上咽頭 偽膜 | ++ | + | − |
| リンパ節腫脹 | ++ | ++ | + |
| 白血球数 | 9000 | 6600 | 5600 |
| 単核球(%) | 67 | 72 | 68 |
| 異型リンパ(%) | (15) | (2) | (0) |
| GPT | 36 | 183 | 67 |
| P-B反応 | 112 | 224 | |
| 扁桃菌検 | 溶連菌 | | 常在菌 |
| CRP | 1+ | | 1+ |
| 血沈 | 4/12 | 4/11 | 2/5 |

**Fig 4　病原菌検出の有無による検査所見の比較**

| | 伝染性単核症 | | 急性扁桃炎 | |
|---|---|---|---|---|
| 病原菌検出 | − | + | − | + |
| 症例数 | 24 | 25 | 27 | 44 |
| 白血球数 | 10300 | 11700 | 10200 | 10800 |
| 単核球数(%) | 59 | 59 | 28 | 26 |
| CRP | 1.3 | 1.4 | 3.2 | 2.9 |
| 血沈（1時間値） | 14 | 13 | 28 | 24 |

（いずれも 初診時）

## ま　と　め

○伝染性単核症49例の扁桃偽膜からの検出菌について検討した。

○病原菌検出率は，Ａ群β溶連菌，黄色ブドウ球菌が主体で，約50%であった。

○これらの病原菌が，咽頭や扁桃の炎症症状に関連しているとは思えないが，予防的な意味も含めて抗生物質の投与が望ましいと考える。

○使用する抗生物質は，発疹をきたす可能性の強いABPC，AMPC，BAPCなどは避けねばならない。(前回発表)

## 参　考　文　献

1）石崎文雄，他：伝染性単核症の診断について，日扁桃誌，22：156～159，1983.

2）石崎文雄，他：伝染性単核症の発疹と抗生物質，日本耳鼻咽喉科感染症研究会会誌，2：42～46，1984.

3）中村正弥，他：急性扁桃炎の細菌学的研究，逓信医学，25：367～376，1973.

4）Torsten Johnsen：Infectious Mononucleosis and peritonsillar abscess, The journal of Laryngology and Otology，95：873～876，1981.