A CASE OF CANDIDA PNEUMONIA ASSOCIATED WITH MALIGNANT LYMPHOMA

Hisao Fujiwara, Yasuhumi Hirano
Dept. Otolaryngology, Nagasaki Chuo National Hospital

Kenichiro Kinoshita
Dept. Internal Medicine, Nagasaki Chuo National Hospital

Candida is a normal flora in upper respiratory tract and candida infection is seen as an oppotunistic infection under the immunological impairment.
A 53 year-old-man, who was diagnosed as malignant lymphoma occuring from waldeyer's ring (stage II) by a neck lymphnode needle biopsy, was suffering from high grade fever and chills 11 days after second course of the CHOP-Bleo chemotherapy. A slightly exertional dyspnea was appeared and chest X-ray showed diffuse ground glass appearance infiltration in all lung field.
He was administrated by the intensive antibiotics but no effect was seen.
Candida albicans were isolated from his sputum. Therefore, Miconazole and Flucytosin were administrated. Fever and chest X-ray finding were improved immediately after the therapy. This case was suspected to be suffered from candida pneumonia because of immuno-compromised status for chemotherapy of malignant lymphoma.

悪性リンパ腫の治療中に合併したカンジダ性肺炎の一症例

国立長崎中央病院耳鼻咽喉科

藤　原　久　郎・平　野　康　文

国立長崎中央病院内科

木　下　研一郎

緒　　言

Waldeyer 咽頭輪原発悪性リンパ腫は頭頸部領域悪性リンパ腫の80～90%をしめ，non-Hodgkinリンパ腫が多く，比較的予後がよいといわれる。近年，悪性リンパ腫の化学療法による寛解導入の成積向上に伴い，宿主の生体防御能の著しい低下によるimmunocompromised hostが増加しており，日和見感染に

よる難治性感染症の発生が問題となってきた。悪性リンパ腫の患者は特異的に細胞性免疫の低下がみられるといわれ，化学療法時における合併症には十分気をつける必要がある。[1)]

真菌性肺炎はその合併症の中でも，診断の困難さ，治療の難しさから，早期発見，早期治療が重要となってくる。今回，我々は，CHOP-Bleo 療法による寛解導入期に不明熱で発症したカンジダ性肺炎を経験したので報告する。

症　　例

症例：53歳　男性（平戸市在住）

主訴：頚部リンパ節腫脹

既往歴：27歳時肺結核

家庭歴：特記事項なし

現病歴：昭和61年１月，sore throat で発症。３月末，近医受診，ネブライザー療法を受けている。４月，左頚部リンパ節腫脹もきたしたため，佐世保の開業医を受診。扁桃周囲膿瘍の診断で切開排膿術を受けている。症状は軽快せず頚部リンパ節はさらに腫脹。近くの病院に紹介され，生検を受けるも，特異像が出ず，精査，加療の目的で当科入院となった。

入院時現症：体格中等度，栄養良好，体温36.4℃，血圧102/62mmHg，脈拍78，呼吸数14／分。眼瞼結膜に貧血を認めず，眼球結膜に黄疸を認めない。皮膚に発疹，色素沈着を認めない。呼吸音，心音には異常なし。腹部に肝腫，脾腫は認めない。リンパ節は左頚部顎下部に６×３cm，弾力性，緊満性リンパ節を触知。可動性は制限され融合像を認めた。両腋窩部に小指頭大のものを数個づつ触れる。左扁桃は白苔を持ち，弾性硬，周囲は腫脹しており，前口蓋弓上部には切開創を認めた。神経学的には異常は認めなかった。

入 院 時 検 査

RBC 5.12×10^6/mm^3，Hb 15.0g/dℓ，WBC 11×10^3/mm^3，seg 61%，st 16%，血小板 298×10^3／mm^3，リンパ球分画19%で異型リンパ球の出現はみない。CRP(±)，RA(－)，ASLO(－)。生化学検査で，T-pro 7.9g／dℓ，GOT 15. GPT 24. LDH 371 IU／ℓ，ALP 172.0 IU／ℓ，BUN 19.8mg／dℓ，CREA 0.8mg／dℓ，Na 143meq／ℓ，Cl 98meq／ℓ，K 4.1meq／ℓ，Ca 9.9mg／dℓ で異常所見は認めていない。PHA 2.27 S.I，OKT３ 78.6%。

頚部リンパ節細胞診では正常リンパ球，好塩基球と混在した異型細胞を認めた。ホジキン細胞は認めず，non-Hodgkinリンパ腫（large cell type）と診断した（図１）。

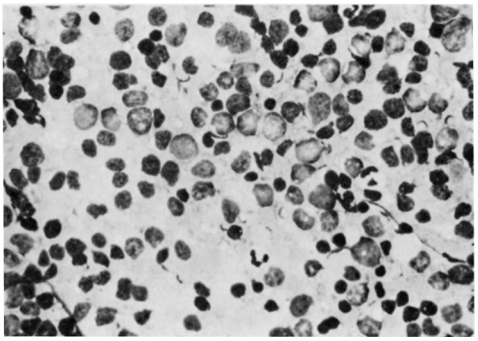

図１． リンパ球，好酸球に混在して，大型，異型細胞をみる。Giemsa染色×400

頚部リンパ節エコー検査では，緊満腫大したリンパ節腫大を認め，頚部CT でも同様の所見を認めた（図２）。

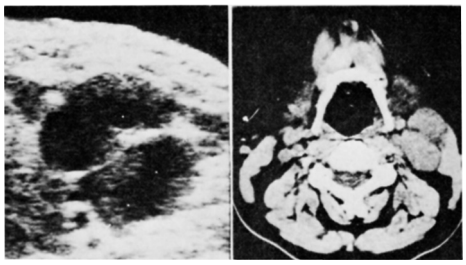

図２． 頚部エコーとＣＴ。緊満腫脹したリンパ節像。実質は均一である。

入 院 時 経 過

６月３日よりCHOP-Bleo療法開始。（CTX1.5mg，ADM45mg，VCR1.5mg，PDN60

mg，BLM 5 mg）。１クール目から頚部リンパ節，左扁桃病巣は腫脹軽減。６月16日，２クール目を行った。２クール目からの経過を（表１）に示す。６月27日より38℃台の不明熱が出現した。全身倦怠感を訴えるも呼吸器症状なし。WBC 6.4×10^3／mm^3，RBC 4.78×10^6／mm^3，Hb 13.5g／dℓ，T-pro 6.6g／dℓ，GOT 13，GPT 30，LDH 754 IU／ℓ，ALP 138 IU／ℓ，BUN 10.8mg／dℓ，Ca 8.8mg／dℓ，血沈34／65。

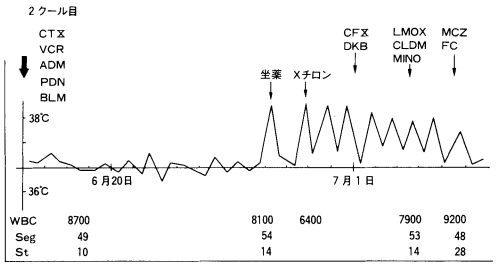

表１． 入院経過

６月28日，胸部Xray写真では，左下肺野に軽い陰影が出現してきた程度（図３）。各種抗生剤を使用するも下熱せず，労作時の軽い呼吸困難が出現した。７月４日の胸部Xray写真では両肺野にスリガラス状陰影が広がってきた。（図４）。血液培養(－)。尿検査，異常なし。口腔内には白苔を持つカンジダ斑多数出現。舌苔よりカンジダ３＋。喀痰より α-streptococcus ２＋，カンジダ２＋。胃液培養(－)。CRP ６＋。

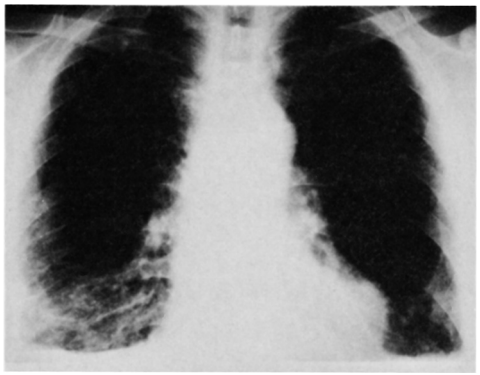

図３． ６月28日胸部Xray写真
両下肺野に肺炎像が出現してきた。

不明熱で抗生剤に抵抗，CHOP-Bleo療法の２クール目，口腔カンジダ症から，経気道的にカンジダ性肺炎をおこしたものと診断，ミコナゾール，フルシトシンの投与を行った所，２日目より下熱がみられた。

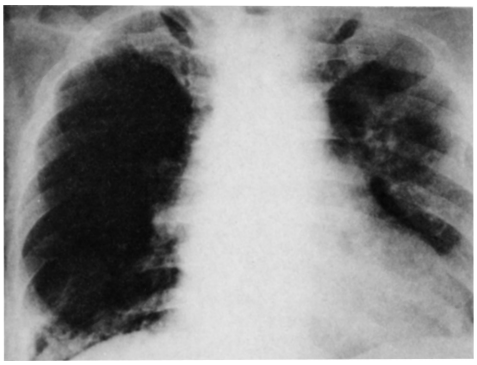

図４． ７月４日胸部Xray写真
両下肺野，左上葉にスリガラス状陰影。

考　　察

Waldeyer 咽頭輪初発悪性リンパ腫は他の頚部初発悪性リンパ腫と比べ予後はよいと言われている。その組織型の特徴は修正Rappaport分類によるとDiffuse histiocytic（DH）とDiffuse poorly-differentiated lymphocytic（DPDL）が多く，LSG分類でいうdiffuse lymphoma が多いのが特徴である。[2] 三比[3]もWaldeyer 咽頭輪悪性リンパ腫を検索し，19例中18例にびまん性大細胞型を認めている。免疫学的検索でも検索したい例にはT-cell リンパ腫は存在しなかったと報告している。山中[4]の検索ではWaldeyer輪はB-cell がほとんどで鼻・副鼻腔にはT-cell リンパ腫が多いとしている。悪性リンパ腫には液性免疫に比し細胞性免疫が低下しているという報告[5]があり，木下[6]もＴ細胞性悪性リンパ腫は治療に抵抗性で，Ｂ細胞性悪性リンパ腫，Hodgkin 病と比べ細胞性免疫不全が強く，それに基づく各種合併症が多いと報告している。我々の症例は抗ＡＴＬＡ抗体が陽性でＴ細胞性悪性リンパ腫が疑われるが，西九州という地域特性があ

るのかもしれない。

カンジダは口腔内常在細菌叢に常在する真菌であるが，口腔カンジダ症をおこすと剝離しがたい疼痛性白苔が特徴的で粘膜には浅い潰瘍を持つ。喀痰検査でカンジダ感染の有無の判定は難しく，真菌性肺炎を疑う場合は，頻回に大量のfungusが検出する場合で，各種抗生剤に抵抗生の肺炎像にも注意する必要がある。最も有効な手段は気管支肺胞洗滌，経気管支的肺生検等の直接診断であろう。植田[7]は判定基準に高熱に比し脈拍数が上らないのを挙げているが，今回の症例では肺野レントゲン像に比し，気道症状に乏しく，悪寒を併う高熱が特徴であった。菌血症をおこすと重篤になり，深在性病変をつくりやすく，早期に診断・治療を行う必要がある。今回のカンジダ性肺炎は経気道的に感染がおこったものと考えられた。

結　　語

Waldeyer輪初発悪性リンパ腫（II期），non-Hodgkinリンパ腫にCHOP-Bleo療法を行ない，寛解期に不明熱で発症したカンジタ性肺炎を報告した。悪性リンパ腫は免疫力低下を併っている上，化学療法によりさらに免疫力が低下し，日和見感染をおこす率が高くなると考えられる。カンジダ性肺炎には胸写上特異像はないといわれているが，今回の特徴は，胸写像に比べて気道症状が乏しかったのが特徴であった。

文　　献

1）高見　璞：重症感染症，耳喉，52：867－876，1980

2）高木敏之：Waldeyer 咽頭輪初発悪性リンパ腫，癌の臨床，27：208－215，1981

3）三比和美：併用化学療法に先行して治療された非ホジキンリンパ腫の治療成積，耳喉，56：1057～1067，1981

4）山中　昇：頭頸部非ホジキンリンパ腫の表面マーカーの検索，耳喉，53：1057－1067，1981

5）坂口幸作：悪性リンパ腫患者の免疫能，日耳鼻，81：682－688，1978。

6）木下研一郎：治療によるリンパ球数の推移と免疫能の回復，日血会誌，49：1068－1080，1986

7）植田高彰：造血器悪性腫瘍に合併した解在性真菌症の治療，臨床血液，21：1545－1554，1980

質　疑　応　答

質問　富山道夫（新潟医大）

①カンジダ性肺炎の胸X－Pの所見について

②カンジダ性肺炎の確定診断をつけるためにbronchoscopy　etc施行したか。

応答　藤原久郎（国立長崎中央）

①肺野のX-ray 像ではカンジダに特異像はありません。

②診断には肺生検ですが最も有効で経気管支性肺生検，洗滌による診断法があります。今回はやっておりません。