THREE CASES OF NEONATAL ACUTE MAXILLARY OSTEOMYELITIS BORN IN THE SAME HOSPITAL

Kayoko Nakashima, Wataru Takeuchi and Hisaaki Ikoma
Tottori University.

Three cases of acute maxillary osteomyelitis in neonates, 10 day-old female, 12 day-old male and 30 day-old male, were described. All of them were born in the same hospital. Bacteriological examinations revealed all cases were staphylococcus aureus infections. So it was suspected that these were derived from hospital infection.

Each case was treated surgically with antibiotics. Clinical courses of two cases were very good. But remained one was accompanied by brain adscess. CTscanning was considered to be very useful to evaluate the eary findings of complications.

The combined treatment of operation and antibiotics should be actively performed.

Key words: acute maxillary osteomyelitis, neonate, hospital infection, brain abscess.

同一施設で発症した新生児上顎骨骨髄炎の3症例

鳥取大学耳鼻咽喉科学教室
（主任：生駒尚秋教授）

中　島　香代子・竹　内　　亘・生　駒　尚　秋

Ⅰ．は　じ　め　に

新生児上顎骨骨髄炎は近年抗生物質の発達により稀な疾患となった。しかし耐性菌の出現により合併症の発生はいまだ高率であり、適切な治療を要求される。我々は、最近連続して同一施設で出生し引続き発症した新生児上顎骨骨髄炎を3例経験した。自験例の反省と共に文献的に考察を加え報告する。

Ⅱ．症　　例

症例1：生後10日　女子

初診日：1985年9月5日

主　訴：左頬部腫脹

家族歴，既往歴：特記すべき事なし。

現病歴：生後4日目に前頚部に膿痂疹を生じ、翌日には顔面頭部にも波及したため近医にて軟膏の塗布を受けたが軽快せず、生後8日目から39.0℃の発熱をきたし同医院に入院した。入院時から膿性鼻汁を認め、抗生剤投与により膿痂疹は消失したが発熱が持続し、左頬部の発赤腫脹が生じたため当科紹介入院となった。

入院後経過：初診時、左頬部、眼窩内側下方の発赤腫脹がみられた（図1）。検査成績はＷＢＣ20600，ＣＲＰ強陽性であり髄液所見は異常なかった。ＣＣＬ投与を行ったが腫脹が高度となったため、入院4日目に左口腔前

庭部を切開し上顎骨掻把、排膿及び腐骨の除去を行った。漸次、頬部の腫脹は軽快したが入院9日目のＣＴ所見ではまだ左側頬部に陰影を認めさらに掻把を行い24日目に軽快退院した。初診時鼻汁から検出された細菌は黄色ブドウ球菌であり、薬剤感受性はＣＥＴ（＋＋＋）ＣＥＺ（＋＋＋）ＣＭＺ（＋＋＋）ＬＭＯＸ（＋＋＋）ＣＺＸ（＋＋＋）ＭＩＮＯ（＋＋＋）だった。

図１　症例１の初診時顔貌

症例２：生後12日　男子

初診日：1985年10月８日

主　訴：左眼球突出

家族歴、既往歴：特記すべき事なし

現病歴：症例１出生後29日目に同一施設で出生した。生後８日目に左内眼角部に膿痂疹を生じ翌日には顔面へ波及した。発熱と共に左眼周囲の発赤腫脹、膿性鼻漏を生じ、近医にて抗生剤投与を受けたが症状は軽快せず左眼球突出も出現したため当科紹介入院となった。

入院後経過：初診時、左眼周囲・頬部の発赤腫脹、左眼球突出を認めた。入院前に４日間の抗生剤投与を受けていたにもかかわらず症状の軽快傾向がないため入院同日に左口腔前庭部を切開し排膿、上顎骨掻把を行った。膿から黄色ブドウ球菌を検出し、薬剤感受性はＰＣＧ（－）ＡＢＰＣ（－）ＭＣＩＰＣ（＋＋＋）ＥＭ（－）ＣＬＭＤ（－）ＭＩＮＯ（＋＋＋）ＧＭ（－）ＡＭＫ（－）ＣＥＴ（＋＋＋）ＣＥＺ（＋＋＋）ＣＭＺ（＋＋＋）ＣＴＭ（＋＋＋）ＦＯＭ（＋＋）ＳＴ（＋＋＋）だった。術後２日目に開眼可能となったが眼球突出は軽減せず眼窩外側部の腫脹が増強したため入院５日目に同部の穿刺排膿及び再度上顎骨掻把、腐骨除去を行った。10日目のＣＴ所見では左側頬部にまだ陰影がみられたが眼窩内は異常なかった。その後、局所所見は漸次軽快し気嫌も良好だったが、15日目に再び38.2℃の発熱、嘔吐、哺乳不良をきたし同日午後突然チアノーゼ、痙攣を生じ、septic shock が疑われた。血液所見はＷＢＣ29900、血沈42/77、髄液所見は細胞数約9000/㎥、糖８㎎/dℓであり化膿性髄膜炎の診断で小児科転科となった。翌日のＣＴ（図２）で左前頭葉に巨大なlow density areaがみられ脳膿瘍の形成が認められた。強力な抗生物質治療、膿瘍の穿刺、排膿さらに水頭症の進行防止に左側脳室腹腔短絡術を施行され転科後178日目に退院した。

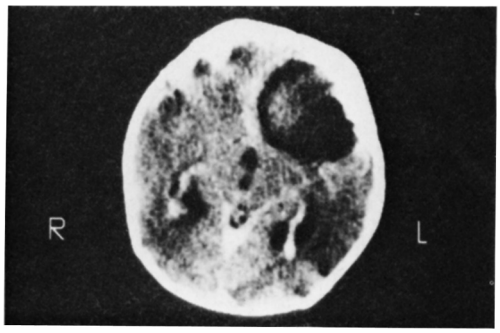

図２　症例２の頭部CT

症例３：生後30日　男子

初診日：1987年４月14日

主　訴：左眼瞼腫脹

家族歴、既往歴：双胎第２子として出生。患児の発症と前後して母親が乳腺炎に罹患。

現病歴：症例１、２と同施設で出生した。生後28日目から哺乳力が低下し膿性鼻汁がみられ夕方から発熱、左頬部の発赤腫脹が現われた。翌日当院小児科を受診し、上顎骨骨髄炎の診断にて入院となり当科紹介となった。

入院後経過（図３）：初診時、左頬部、眼瞼部が発赤腫脹し開眼不能だった。左犬歯窩に瘻孔がみられ膿汁の排出が認められた。黄

ブ菌の感染を考えＭＣＩＰＣ,ＳＢＴ/ＣＰＺの投与を開始した。ＣＴ（図４）では左側鼻腔に陰影、上顎骨前壁の欠損がみられ、膿瘍形成が考えられた。左口腔前庭部を切開し、上顎骨を掻把した。術中腐骨と共に歯牙を１本摘出した。術直後から開眼可能となり膿汁から黄色ブドウ球菌が検出された。薬剤感受性は、ＰＣＧ(－) ＡＢＰＧ(－)ＤＭＰＰＣ(－) ＥＭ(－) ＣＬＭＤ(－) ＭＩＮＯ(＋＋＋) ＧＭ(－) ＡＭＫ(＋＋＋) ＣＥＴ(＋＋＋) ＣＥＺ(－) ＣＭＺ(＋＋＋) ＣＴＭ(＋＋＋) ＥＮＸ(＋) ＦＯＭ(＋＋) ＳＴ(＋＋＋) ＮＦＬＸ(＋＋) であり抗生剤を変更した。術後順調に回復し18日目に退院した。

図３　症例３の入院経過および治療

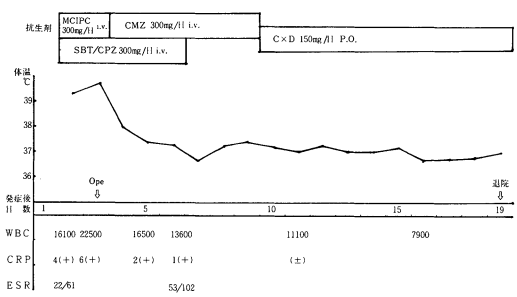

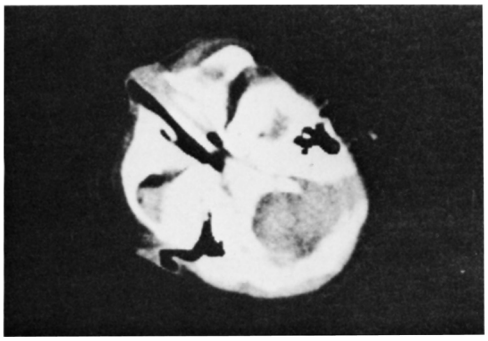

図４　症例３のCT

Ⅲ．考　　察

３症例は同一施設で連続して出生し全例、起炎菌は黄色ブドウ球菌だった。一般に分娩後におこる新生児感染症は院内感染との関連が重要とされ Hospital Staphylococci といわれる病院内ブドウ球菌感染症の可能性を考え、予防上連絡することが重要と思われた。

近年、抗生剤の発達により本症の発生率は減少したが、合併症の発生はいまだ高率である。[1][2] 眼窩内合併症が多いが特に敗血症、髄膜炎などの重篤な合併症がおこる。我々の経験でも症例２は脳膿瘍を合併した。新生児では敗血症や髄膜炎を生じても初期には症状に乏しいため、本疾患の経過観察には局所所見にとらわれず全身所見を十分に監視することが必要である。副鼻腔、眼窩への病変の波及の検討と併せ頻回に頭部ＣＴ撮影を行うことは合併症の早期発見に有用と思われた。

本症患の治療はまず化学療法である。本症例は全例耐性ブドウ球菌感染症であり、従来本疾患には、耐性ブドウ球菌用合成ペニシリン製剤を第１選択とし、他にセフェム系など広域スペクトラムの抗生剤を使用するのが妥当とされている。[3] しかし第３世代セフェムが普及するようになって、以前あまり問題にされなかったメチシリン、セフェム耐性黄色ブドウ球菌 methicillin-resistant *S.aureus* : MRSA の臨床における分離率が急激に増加している。[4][5] 本症例でも症例３はメチシリン耐性だった。

ＭＲＳＡは小児病院での分離率が高いとされ今後本疾患の起炎菌として増加が想像される。ＭＲＳＡ感染の可能性を考えた抗生剤の選択が必要である。しかし本疾患は腐骨が形成されやすく一度腐骨が形成されると保存的治療のみでは治癒しないこと、また膿瘍が形成された場合抗生剤の効果は少ないことから手術療法が必要となる。手術療法を行う場合は、種々の後障害を十分に考慮せねばならないが、漫然と保存的治療に期待し手術の時期を逃すのはかえって経過を遷延させ予後不良となるため適切な時期に積極的に手術的加療に踏み切ることが重要である。

Ⅳ．まとめ

1．院内感染の可能性が考えられる3症例を報告した。予防上連絡することが重要である。

2．経過観察にはＣＴ撮影が有用と思われた。

3．ＭＲＳＡの可能性を考えた抗生剤使用と共に早期の外科的処置が有効だった。

Ⅴ．文　献

1）和田斐夫、他：乳児上顎骨骨髄炎症例、耳鼻　17：47～50，1971

2）仲間一雄、他：新生児、乳幼児上顎骨骨髄炎の4症例、耳喉　46：379～384，1974

3）松本和彦、他：新生児上顎洞炎3症例―とくに起炎菌および抗生物質療法について―耳喉　46：573～578，1974

4）横田　健：メチシリン・セフェム耐性黄色ブドウ球菌(ＭＲＳＡ)医学のあゆみ 131：951～956，1984

5）島田　馨、他：セフェムを含む多剤耐性黄色ブドウ球菌の分離状況と41抗生剤に対する感受性．Chemotherapy，31：835～841 1983

質疑応答

質問　野村隆彦（愛知医大）

ＭＲＳＡによる新生児骨髄炎ならば同一施設での院内感染による多発が起こり得ると考える。演者の症例での検出ブドウ球菌の薬剤感受性パターンは？

応答　中島香代子（鳥取大）

当科では他医より既に抗生剤投与を受けなから経過不良の症例が受診するため比較的早期に外科的処置を行っているが、後遺症を防ぐため腐骨除去と膿汁の排泄を主目的とし、侵襲をできるだけ少くするようしている。