TWO CASES OF PARAPHARYNGEAL ABSCESS AND THEIR DETECTED BACTERIA.

Hiroki Ito, Yasuo Tanaka, Tohru Tsuzuki, Tadashi Fujioka,
Yosie Inoue, Kiwamu Satake, Depertment of Otolaryngology,
Dokkyo University School of Medicine Koshigaya Hospital.

Two cases of parapharyngeal abscess were reported. Parapharyngeal abscess is a serious infectious disease which sometimes extends to mediastinum.

In recent reports anaerobic bacteria participate in the parapharyngeal abscess *Pepto streptococcus magnus* and *Peptostreptococcus*. sp were detected in one case. Antibiotics, CLDM was administrated with SBPC or CTX in both cases after incision and drainage. It is necessary to select effective antibiotics against anaerobic infection from the early stage.

副咽頭間隙膿瘍と検出菌について

伊藤　博喜　田中　康夫　都築　達
藤岡　正　井上　良江　佐竹　究

獨協医科大学越谷病院耳鼻咽喉科

はじめに

副咽頭間隙膿瘍は、縦隔にまで及ぶことのある重篤な感染症で、治療に抵抗し遷延化しやすい疾患とされている。今回我々は胸骨上窩に及んだ副咽頭間隙膿瘍の2症例を経験したので、経過を述べその検出菌について若干の考察を加え報告する。

症例　I

患者：48才、男性。

主訴：開口障害および右頸部腫脹。

家族歴および生活歴：特記すべき事項なし。

現病歴：昭和62年8月20日より咽頭痛を訴え、翌21日から発熱、開口障害、右頸部腫脹が出現し咽頭痛増強したため、翌22日当科を受診し、直ちに入院した。

入院時現症：開口障害（上下門歯間距離17㎜）及び右耳下部から右顎下部に及ぶ頸部腫脹を認めた。口腔内所見では、右扁桃及び扁桃周囲の発赤腫脹を認めた。

検査所見：体温37.6℃、脈拍70／min、血圧120／70㎜Hgで血液学的には、WBC 17600／㎣（POLY53％、BAND27％、LYMPHO10％、MONO10％）、ESR 60㎜／h、CRP 8.79mg／dℓ と細菌感染を示唆する所見を示したが、その他の生化学的、免疫血清学的検査所見には、異常を認めなかった。またツ反は陰性であった。X線所見では、胸部X線には異常を認めなかったが、頸部X線で気管の軽度圧排所見を認めた他、頸部軸位X線及びCTにて、右副咽頭間隙全体にわたる膿瘍腔が示唆された（Fig1）。

入院後の経過：扁桃周囲膿瘍に対し、直ちに

Fig 1　症例Ⅰの術前CT像

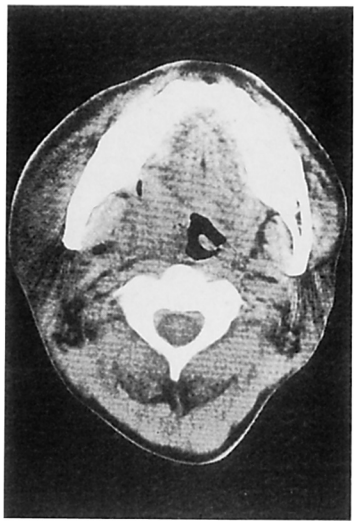

膿瘍切開術を施行し、膿汁の排泄を行った。高熱は一時的に下降したが、再び発熱し、開口障害も改善されず、8月25日の夜から8月26日朝の約半日の間に、頸部腫脹は急激に拡大し、胸骨上部にまで達した。右副咽頭間隙膿瘍の再燃と診断され、気道狭窄も認められた為、8月26日、右頸部切開排膿術を施行した。手術時所見では、右副咽頭間隙から右顎下三角さらに胸骨上部に拡がった膿瘍腔が認められ、切開排膿した後、右副咽頭間隙と前頸部にドレーンを挿入した。手術翌日より、解熱傾向及び開口障害の改善が認められた。しかしドレーン及び口腔内切開創よりの排膿が持続した為、同部における局所洗浄を継続するとともに、投与の抗生剤をLMOX6gより、SBPC6gに変更し、CLDM600mgを1200mgに増量にした。9月2日には、排膿の停止を認め、局所洗浄を中止し、抗生剤の点滴静注をEMの経口投与のみに変更した。(Fig2)

検出菌：口腔内切開創からは、口腔内常在菌であるα-hemolytic *streptococcus*, *Neisseria* sp., Yeast like fungiが検出され、頸部切開創からは、好気性菌としてα-hemolytic *streptococcus*、嫌気性菌として*P. magnus*, *Peptostreptococcus* sp. が検出された。(Fig3)

Fig 2　症例Ⅰの経過

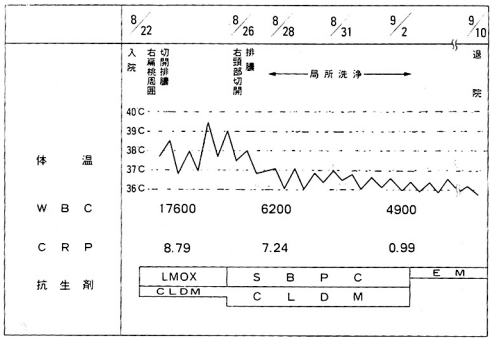

症　例　Ⅱ

患者：47歳、男性。

主訴：開口障害および左頸部腫脹。

既往歴：特記すべき事項なし。

家族歴及び生活歴：特記すべき事項なし。

現病歴：昭和62年12月22日より咽頭痛を訴え翌23日から開口障害、左頸部腫脹が出現した。近医を受診し、投薬を受けるも軽快しなかった為、12月28日当科を受診直ちに入院となった。

入院時現症：開口障害（上下門歯間距離25㎜）及び左耳下部から左顎下部に及ぶ腫脹を認めた。口腔内所見では、左扁桃及び左扁桃周囲の軽度の発赤腫脹を認めた。また左上顎第7歯にう歯を認めた。

検査所見：体温38.0℃、脈拍100／min、血圧140／80㎜Hgで血液学的にはWBC15000／㎣、ESR112㎜／hであり、軽度の脱水を示唆する所見の他には、生化学的、免疫血清学的検査所見に異常を認めなかった。またツ反は陰性であった。X線所見では、症例Ⅰと同様な左副咽頭間隙全体にわたる膿瘍腔が示唆された。

入院後の経過：入院後頸部腫脹が急激に拡大した為、12月29日、左頸部切開排膿術を施行した。手術時左副咽頭間隙から左顎下三角にわたる膿瘍腔を開放し、左副咽頭間隙にドレーンを挿入した。術後は同部における局所

洗浄とCTX6g及びCLDM1200mgの点滴静注を施行し、1月16日退院した。

検出菌：術中の頸部切開創からの菌検査は、時間的制約の為実施できなかったが、術後7日目の頸部切開創の膿汁から、*Staphylococcus epidermidis*が検出された。(Fig 3)

考　　察

副咽頭間隙は、寺山[1]によると口腔底、耳下腺、咬筋隙、扁桃周囲隙、顎下腺等の炎症が波及しうる裂隙である。炎症の波及経路については、症例Ⅰでは所見および経過から、扁桃炎が扁桃周囲隙を介して波及したものと考えられた。しかし症例Ⅱでは、扁桃及び扁桃周囲の発赤は、頸部腫脹の程度と比較し、比較的軽度であったことより、う歯等の炎症が副咽頭間隙に及んだことも否定できなかった。感染経路を推定する一つの手段として、初感染巣と副咽頭間隙における検出菌の比較が行われるが、検出菌の比較が可能であった症例Ⅰにおいては、口腔内切開創と副咽頭間隙切開創における共通の検出菌はα-hemolytic *streptococcus*のみであり、これは常在細菌叢とされるので、十分な根拠とはなしえなかった。

近年、頸部領域の膿瘍における起炎菌として嫌気性菌の関与が重要視されている[2]。中村[3]によると耳鼻咽喉領域の化膿巣からの嫌気性菌の検出率は25％と報告されている。また副咽頭間隙からの嫌気性菌の検出は植山ら[4]によって報告されている。症例Ⅰでは、*Peptostreptococcus magnus.*及び*Peptostreptococcus* sp.が検出された。症例Ⅱでは、時期的な制約により嫌気性菌の精査を直ちに行うことができず、6日後の成績では陰性であったが、感染初期における嫌気性菌の関与の有無は明白でない。しかし両症例とも切開排膿とSBPCとCLDMまたはCTXとCLDMの投与が奏効した。

副咽頭間隙膿瘍に対しては、時宜を得た切開排膿と嫌気性感染を念頭におき、確認を待つまでもなく広域スペクトラムの十分量の抗生剤もしくは抗菌剤の投与が肝要である。

Fig 3　症例ⅠおよびⅡの検出菌

		症　例　1	症　例　2
口腔内切開創	好気性菌	・α-hemolytic Streptococcus ・Neisseria sp. ・Yeast like fungi	
	嫌気性菌	Negative	
頸部切開創	好気性菌	・α-hemolytic Streptococcus	・Staphylococcus epidermidis
	嫌気性菌	・P. magnus ・Peptostreptococcus sp.	Negative

参　考　文　献

1) 寺山吉彦：側咽膿瘍と咽後膿瘍、耳喉、52：751-756, 1980

2) Brook I：Emergence and persistence of β-Lactamase-producing bacteria in the Oropharynx following penicillin treatment. Arch Otolaryngol Head and Neak Surg：114：667-670, 1988

3) 中村功：嫌気性感染症，耳喉，52：783-786, 1980

4) 植山茂宏ほか：嫌気性菌による副咽頭間隙膿瘍の1例，日耳鼻感染症研究会誌：158-162, 1986