A CASE OF GAS GANGRANE IN THE NECK

Tomoko Suzuki, Manabu Honda, Tohru Aikawa, Michio Kobari and Iwao Ohtani
(Department of Otorhynolaryngology, Fukushima Medical College)
Akira Shigihara
(Department of Anesthesiology, Fukushima Medical College)

A 62-year-old male suffering from gas gangrane in the neck was reported. Primary focus was left peritonsillar space and infection spread out other deep neck spaces. Culture of the neck abscess grew out *Bacteroides melaninogenicus*. He was saved by drainage, chemotherapy, hyperbaric oxygen and intensive care including respiratory management. We reviewed the cases regarding gas gangrane in the head and neck region in Japan from 1983.1 to 1988.8 including our case. It showed that the number of the patient who had underlyning dissease was fewer than that of gas gangrane in the other regions.

key words : gas gangrane, neck, peritonsillitis

頸部ガス壊疽の1症例

鈴木 知子　本田 学　相川 通　小針 啓生　大谷 巌
福島県立医科大学耳鼻咽喉科学教室

鳴原　晃
福島県立医科大学麻酔科学教室

はじめに

ガス壊疽は、一般的には、外傷後に発症する嫌気性菌感染症であり、致死率の高い疾患として知られている。今回われわれは左扁桃周囲炎から進展したと考えられる頸部ガス壊疽に対して、外科的療法、抗生剤の投与、高圧酸素療法、呼吸管理を含む全身管理によって救命し得た1症例を経験したので、若干の文献的考察を加えて報告する。

症　例

症例：64歳男性。

既往歴：7年前に腰部脊柱管狭窄症にて手術。糖尿病はない。

家族歴：特記すべきことなし。

症状および経過（表1）：昭和62年10月22日 ⌊6 抜歯施行、その後軽度咽頭痛が持続していた。11月20日当科受診、咽喉頭炎として経過を見ていた。

11月21日夕方より咽頭痛、発熱が高度となり、11月22日当科受診した。左扁桃周囲炎の状態であり、食事の摂取も困難なため、入院となった。入院時検査では、leukocytosis や赤沈の亢進等の炎症所見認めた以外は特に異常を認めず、空腹時血糖も正常であった。

入院後、抗生剤、ステロイドの投与にもかかわらず、咽頭痛、発熱は増強した。また、入院当日に左扁桃周囲の穿刺を施行したが排膿は見られず、翌日、翌々日に切開を施行し

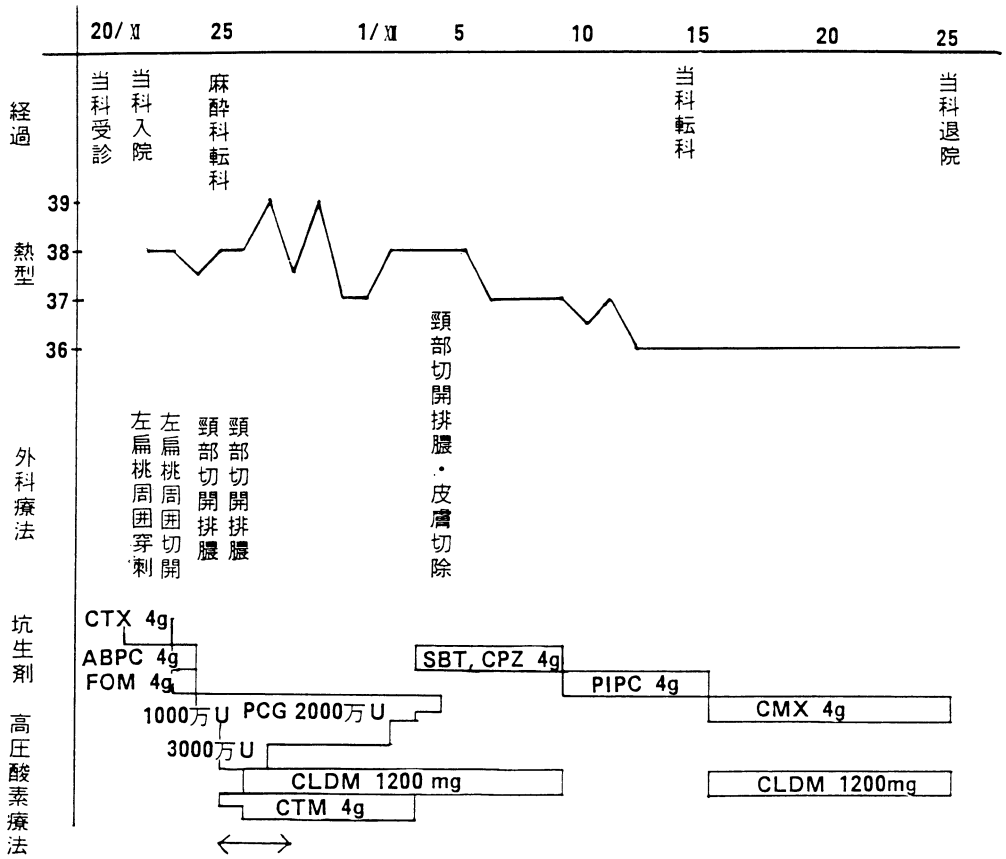

表1　臨床経過

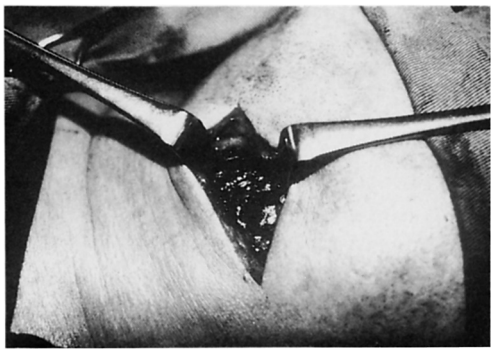

図1　皮下組織は黒色調で、腐敗臭があり、ガス産生が認められた

たが排膿はほとんど見られなかった。扁桃周囲の腫脹は次第に増強し、左下顎部、左頸部、咽頭にも広がった。腫脹部位は硬く、圧痛があり、波動や握雪感などは感じられなかった。11月25日、入院後4日めに、呼吸困難もみられるようになったため、経鼻挿管を行い、全麻下に、両顎下部、左頸部の切開排膿術を施行した。皮下組織は黒色調で、腐敗臭があり、ガス産生が認められた（図1）。壊死が強く血管、筋肉などの判別もつきかねる状態であった。壊死組織を切除し、切開創を開放のままとした。ガス壊疽の診断にて、ペニシリンGの大量投与、高圧酸素療法を開始した。しかしあまり改善がみられず、同日深夜再度、大きく頸部の皮膚を切開剝離し、排膿および深部の壊死組織除去を施行した。呼吸管理をふくめた全身管理、高圧酸素療法などを目的に、同日麻酔科転科となった。強力な化学療法に加え、高圧酸素療法、1日2回の過酸化水素による洗浄と頻回の壊死組織の切除を行った。しかし両肩および後頸部の腫脹が持続するため、12月4日残存していた前頸部の皮膚を切除し、両肩及び後頸部へも切開を広げた。

以後炎症は徐々におさまり、12月14日当科転科となった。経過良好のため12月25日退院した。細菌学的検索では、*Bacteroides melaninogenicus* が検出された。

考　　按

ガス壊疽は日本救急医学会の定義では、ガス発生を伴う感染症の総称とされている[1]。大きくクロストリジウム属菌によるものと非クロストリジウム属菌によるものに分けられ、近年非外傷性の、また、非クロストリジウム属菌によるガス壊疽が増加してきている傾向にある[2]。本症例の起因菌も非クロストリジウム属菌の *Bacteroides melaninogenicus* が考えられた。一般的には外傷後に発生することが多いため四肢に発症する例が多いものの、頭頸部領域の症例も報告されている。

ガス壊疽の症状は、初期には通常の炎症と変わらないが、抗生剤に反応せず増悪し、皮下に握雪感，捻髪音などを感じるようになる。頭頸部領域においては、これらの症状のほかに深頸部感染症の症状が出現する。すなわち、呼吸困難、嚥下障害などである。診断のためには、ガス壊疽が疑われた場合には早期にX線を撮影することが必要である。本症例の場合には、握雪感、捻髪音などは感じられず、切開を加えて初めてガス壊疽と診断された。呼吸困難、嚥下障害も存在しており、基礎疾患こそないものの、進展範囲も広く、死亡の危険性も充分に考えられる状態であった。

ガス壊疽の治療には、外科的療法、化学療法、高圧酸素療法などがある。このうち、外科的療法が最も重要である。四肢であれば切断も考慮する必要があるが、頭頸部でも、充分なドレナージと曝気、および壊死組織の可能な限りのデブリードマンが必要である。

Levitt[3] や鈴木[4] による深頸部感染症に対する切開法に準じて、あるいはそれ以上に広く切開を加える必要がある。化学療法については、ペニシリンGと他の広域スペクトルムのものを併用することから始め、鏡検結果、培養結果、薬剤に対する局所および全身の反応などより修正していくのが実際的であるとの報告がある[2]。クロストリジウム感染にはペニシリンGの大量療法が第一選択となるが、クロストリジウム感染か非クロストリジウム感染かの鑑別は特に早期には困難なことも多く、混合感染も多いためである。また、一般にアミノグリコシド系抗生剤に対しては嫌気性菌の多くは耐性であり[5]、使用しても無効であることが多いと思われる。また、高圧酸素療法は、非クロストリジウム属菌によるガス壊疽には有効でないという報告も多い[6]が、

表2

頭頸部におけるガス壊疽(18例)　　(1983.1～1988.8)

年齢	性	原因及び誘因	検出菌	転帰
0～19　2例 20～39　2 40～59　6 60～　3 不明　5	男　13例 女　1 不明　4	扁桃周囲炎　3例 糖尿病　3 歯科治療　3 外傷　2 咽頭炎　2 扁桃炎　1 無顆粒球症　1 医原性　1 不明　2	クロストリジウム属菌　1例 非クロストリジウム属菌　7 不明　10	治癒　18例 死亡　3

有効であったとの報告もあり[7]、本症例においても、有効であったと思われた。

最近5年間の、頭頸部のガス壊疽と考えられた症例（ガス壊疽と診断されるか、またはガス産生が認められたもの）の本邦報告例を自験例を含め18例集計した（表2）[7〜22]。男性に多く、原因、誘因として、扁桃周囲炎が初発巣の例が3例、歯科治療後の発症例が3例、糖尿病合併例が3例見られた。起因菌のうちクロストリジウム属菌は1例のみであった。従来の頭頸部領域以外のガス壊疽では、非クロストリジウム属菌によるものは、ほとんどが糖尿病、悪性腫瘍などの基礎疾患を有しているとされている[1,2]。しかし、今回の集計では、そのような傾向はみられなかった。頭頸部領域においては正常の状態でも常在菌として非クロストリジウム属の嫌気生菌が多数存在しており、扁桃周囲炎、歯科感染症などはこれらが関与することが多いとされている[5]。このため、基礎疾患を有さない例でも非クロストリジウム属菌によるガス壊疽が発症する例が多いものと思われる。死亡率であるが、従来の頭頸部領域以外のものについては、クロストリジウム属菌によるものは8.3％〜18％、非クロストリジウム属菌によるものは25％〜36％との報告がある[2,23]。後者は、基礎疾患がある例がほとんどであり、このために前者より死亡率が高いと考えられている。頭頸部領域では、今回の集計では、起因菌不明例が多いため起因菌ごとの死亡率は出せないが、18例中3例が死亡しており、全体としての死亡率は16.7％であった。これは、外科的療法が困難であり、解剖学的に重要な位置にある頭頸部領域の特殊性を考えると、意外に低いように思われる。その理由としては、今回の集計では比較的軽症例も含めていること、先に述べたように基礎疾患を持つ症例が少なかったことなどが考えられる。

ま と め

扁桃周囲炎から進展したと考えられる頸部ガス壊疽症例を報告した。頸部発症のため、充分なデブリードマンが困難であったが、可能な限りの外科的療法、抗生剤の投与、高圧酸素療法、呼吸管理を含む全身管理によって救命することができた。

過去5年間の頭頸部領域におけるガス壊疽と考えられた症例を自験例を含め集計報告した。他領域におけるガス壊疽にくらべ、基礎疾患の存在する例が少なかった。

1）海老沢功，他：医師に対するガス壊疽の予防および治療指針，救急医学，18：477〜479, 1979

2）佐藤文秀，他：ガス壊疽の治療経験，日本災害医学会会誌，34：223〜231, 1986

3）Levitt MGW：The surgical treatment of deep neck infections, Laryngoscope, 81：403〜411, 1971

4）鈴木安恒：扁桃周囲腫瘍・咽後膿瘍・側咽膿瘍の手術，耳鼻咽喉手術アトラス下巻（堀口申作，他編），110〜122，医学書院，東京，1979

5）小林章男：嫌気性菌感染症，医学のあゆみ，111：1022〜1028, 1979

6）杉本寿，他：嫌気性菌感染症（ガス壊疽）に対する高気圧酸素療法，整形・災害外科，23：143〜153, 1980

7）前山裕之，他：高圧酸素療法が有効であった頸部ガス壊疽の1症例，日耳鼻，91：962〜963, 1988

8）平井靖人：ガス壊疽を思わせた頸部蜂窩織炎の1例，日耳鼻，86：179, 1983

9）藤村昭子，他：幼児，外傷性副咽頭腔及び縦隔膿瘍の1例，日耳鼻，86：794〜795, 1983

10）深町　正，他：縦隔におよんだ外傷性食道周囲膿瘍，日耳鼻，86：1411〜1412, 1983

11）新井　峻，他：急性咽頭炎から食道周囲膿瘍と縦隔洞膿瘍を起こした糖尿病の１例，耳喉，56：21～25, 1984
12）相馬譲二：ガス産性菌による咽後膿瘍の１例，日耳鼻，88：704, 1985
13）川合正和，他：ガス産性を伴った頸部蜂窩織炎の１例，耳鼻臨床，79：931～935, 1986
14）木村恭之，他：糖尿病を合併した扁桃周囲炎の１例，日耳鼻，89：1862, 1986
15）北村哲也，他：広範な頸部皮膚壊死を呈した嫌気性菌感染症の１例，日耳鼻，90：621, 1987
16）越宗麻子，他：頸部ガス蜂窩織炎の１症例，日耳鼻，90：1434, 1987
17）松田知愛，他：縦隔に進展を認めたガス壊疽の１例，日耳鼻，90：1889, 1987
18）西山生司，他：成人咽後膿瘍の２例，日耳鼻，91：284～285, 1988
19）松本憲明，他：抜歯後に生じた頸部ガス壊疽の１例，日耳鼻，91：288, 1988
20）川嵜良明，他：急激な皮下気腫で生じたDeep Neck Infectionの１症例，日耳鼻，91：795～796, 1988
21）川口信也，他：副咽頭間隙膿瘍の１例，日耳鼻，91：1119, 1988
22）藤本政明，他：頸部に発生したガス形成菌感染症の１例，耳喉頭頸，60：657～661, 1988
23）桜田和之，他：いわゆるガス壊疽（Gas producing infection）について，整形・災害外科，24：229～234, 1981

質疑応答

質問　野村隆彦（愛知医大）

①　菌検出はどの部位で確認できたのか？

②　初期の抗生剤治療の内容は？

応答　鈴木知子（福島県立医大）

Bacteroides-melaninogeniusは頸部創より検出された。抗生剤は初期には広域セフェム系を使用し、次にリンコマイシン系を併用した。