# A CASE OF GAS GANGRENE IN THE NECK WITH DIADETES MELLITUS

Yu-ichiro Inomoto, Yukio Ohkouchi, Hiro-oki Okamura, Hidehiro Kawaguchi, Tohru Aikawa and Iwao Ohtani

Department of Otorhinolaryngology, Fukushima Medical College

Ichiro Ono

Department of Dermatology, Fukushima Medical College

A 64-year-old male with diabetes mellitus suffering from gas gangrene in the neck was reported. Culture of bacteria of the neck abscess revealed peptstreptococcus. He was treated by surgical management of cervical debridement. chemotherapy and oxygen under high pressure with diabetic diet. He was healed and discharged from hospital two months after.

Although gas gangrene is very rare in the neck, it occasionally develops life dangerous conditions. So when we notice some symptoms of gas gangrene, we have to take appropriate managements quickly.

# 糖尿病に併発した頸部ガス壊疽の1症例

猪本　雄一郎　　大河内　幸男　　岡村　洋沖
川口　英洋　　相川　　通　　大谷　　巌

福島県立医科大学耳鼻咽喉科

小野　一郎

福島県立医科大学皮膚科

## はじめに

頭頸部領域のガス壊疽はまれな疾患であるが，生命がおびやかされることも少なくなく，特に糖尿病等の合併症があると予後不良のことが多いとされている．

今回われわれは，糖尿病に併発した頸部ガス壊疽症例に対して，外科的療法，抗生剤の投与，高圧酸素療法（OHP）等により救命し得た1症例を経験したので，若干の文献的考案を加えて報告する．

## 症　　例

患　者：64歳，男性

主　訴：咽喉頭部痛，頸部腫脹

家族歴・既往歴：特記すべきことなし

現病歴（Table 1）：昭和59年より糖尿病にて某病院漢方内科にて治療を受けていた．平成3年9月10日より咽喉頭部痛，頸部腫脹が出現し，近医にて抗生剤の投与を受けていた．

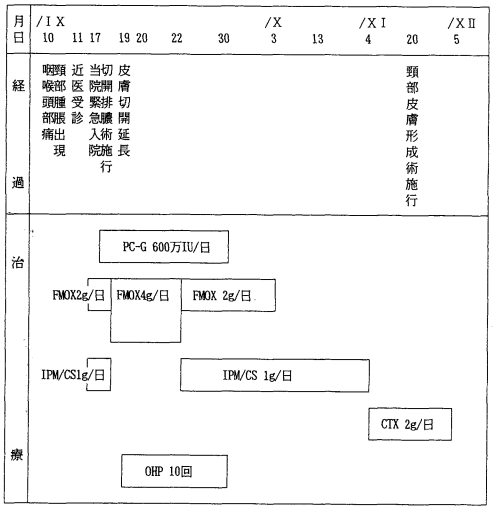


Table 1

しかし症状が改善しないため，9月17日当科紹介となり，頸部ガス壊疽が疑われ緊急入院となった．

入院後経過：入院時，咽喉頭には粘膜の発赤を認めるだけであったが，前頸部，オトガイ下部にかけて腫脹しており，触診の際に捻髪音が聴取された．（Table 2）血液検査では，血糖値が507mg／dl と高く，白血球数も22,100と増加が認められた．緊急CT検査を施行したところ，前頸部，オトガイ下部に広範囲にガス像を認めた（Fig. 1）．そこで緊急

〈血液検査〉

| | |
|---|---|
| RBC | 473万/μl |
| WBC | 22,100/μl |
| HGB | 15,2g/dl |
| HCT | 47,6% |
| PLT | 36万/μl |

〈生化学検査〉

| | |
|---|---|
| T.P | 6.9g/dl |
| BiL | 0.6mg/dl |
| AMY | 150IU/L |
| CPK | 174IU/L |
| GOT | 11IU/L |
| GPT | 22IU/L |
| GLu | 507mg/dl |
| UN | 32mg/dl |
| Na | 135mEq/L |
| Cl | 94mEq/L |
| K | 5.4mEq/L |

〈動脈血液ガス〉(H3.9.21)

| | |
|---|---|
| pH | 7.461 |
| $Pco_2$ | 43.2mmHg |
| $Po_2$ | 52.5mmHg |
| SAT | 88.8% |

Table 2　The result of examination on admission (H3.9.17)

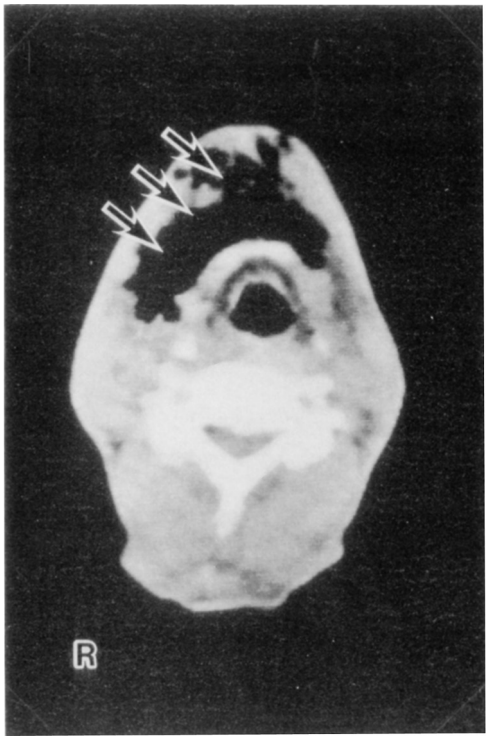


Fig. 1　Gas in the submental region

に切開排膿をはかるために，即日局所麻酔下に頸部の開放術を施行した．オトガイ下部に横切開を加えると，強い悪臭のある壊死におちいった灰白色の組織が認められた．壊死組織を加及的に切除し，過酸化水素水にて洗浄し切開部位は開放創とした．しかし，右鎖骨上窩にも炎症が進行したため，9月19日さらに皮膚切開を延長し壊死組織を徹底的に除去した．この際の嫌気的細菌培養にて *peptostreptococcus* が検出された．

開放された創部（Fig. 2）は，連日過酸化水素水により洗浄を行い，局所および全身に対する大量のPC-Gの投与，Flomoxef（FMOX），Imipenem／Cilastatin（IPM／CS）による化学療法，病巣への酸素の曝気，高圧酸

Fig. 2　The submental operations' region four days after.
The submental region is absolutely opened to air (oxygen).

素療法，あわせて糖尿病の管理を行ったところ，以後炎症は徐々におさまった．

しかし，Fig. 3の如く前頸部に皮膚欠損を生じた．そこで11月29日大腿部皮膚遊離皮弁により頸部皮膚欠損部を閉鎖した．植皮は生着し（Fig. 4）糖尿病のコントロールも良好となり12月18日退院となった．

Fig. 3　Skin losses in the submental region

## 考　　察

一般にガス壊疽は高度の挫滅創，血流の乏しくなった壊死組織にガス産生菌が感染することにより発生するものとされている．以前は手術や産科的処置に伴って発症することが多かったが，最近では激減しており，むしろ糖尿病や悪性腫瘍患者などの基礎疾患を有する例に自然発症することが多いといわれてき

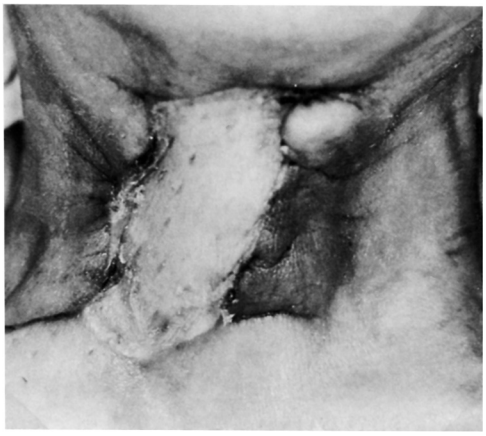

Fig. 4　The submental region is covered with skin graft.

ている[1)~4)]．本症例も基礎疾患に糖尿病を有していた．

起炎菌としては，従来嫌気性グラム陽性桿菌であるClostridium属，特に*Clostridium perfringens*によるものが多いとされているが，最近，非Clostridium性ガス壊疽が増加し[5)]注目されている．Table 3にClostridium

| | Clostridium 性 | 非 Clostridium性 |
|---|---|---|
| 起炎菌 | Clostridium 属を含む | 嫌気性菌を含む混合感染 |
| 基礎疾患 | 外傷が多い | 糖尿病の合併が多い |
| 症状の進行 | 急(爆発的) | 一般に緩徐 |
| 皮膚の性状 | 水泡形成、暗紫色 | 正常～壊死 |
| 膿の性状 | 漿液性、腐敗臭 | 膿性、腐敗臭 |
| 血液・尿検査 | 貧血、黄疸、血色素尿 CPKの上昇 | 一般的炎症所見 |
| 高圧酸素療法 | 有効 | 一般には無効とされる |

Table 3　Discrimination of gas gangrene

性と非Clostridium性とを比較したが，非Clostridium性はClostridium性と比べると，疼痛は少なく，進行が緩徐で，深部での病変の重篤さの割に皮膚所見が現れにくく，診断が遅れがちで，非常に予後が不良で，死亡率も高いとされる[6)]．

一般に非Clostridium性ガス壊疽発症の原

因としてSpringら[7]は高血糖と局所循環不全のため容易にガスを発生し，そのうえ吸収されにくいため皮下に貯留するのではないかと推察している．しかしながら現在では，糖尿病による局所防御力の低下，血小板凝集能の亢進，局所における血栓形成，高血糖やケトアシドーシスでは細菌が増殖しやすいことなどいわれており[8,9]，これら複数の因子の関与により発症すると考えられている．

ガス壊疽の診断は，頸部触診の時の捻髪音やX線検査あるいはCT検査により皮下にガス像を認めれば診断は容易である．本症例でも，前頸部，オトガイ下部に捻髪音を，CT検査でもガスが認められた．

ガス壊疽の治療には，外科的療法，化学療法，高圧酸素療法などがある．このうち，外科的療法が必要不可欠である．すなわち十分な局所の切開排膿，徹底したdebridementにより局所を開放性，好気性にして処置することが肝要である．一般に高圧酸素療法は非C-lostridium性ガス壊疽には無効であると報告されている[10]．しかし，本症例や当科で以前に経験した*Bacteroides melaninogenicus*による非Clostridium性ガス壊疽症例[11]，また藤本らの報告[12]でも無効とはいえず，ガス壊疽と診断がつけば非Clostridium性であっても高圧酸素療法は積極的に行って良い治療法と思われる．

## ま　と　め

1）糖尿病に併発した頸部ガス壊疽の1症例を報告した．

2）早期の外科的処置，抗生剤の投与，高圧酸素療法等によって救命することができ，このなかで外科的処置が必要不可欠と思われた．

## 文　　献

1）西出和幸，他：ガス産生感染症（ガス壊疽）．救急医 10：1457〜1466, 1986.

2）黒川　顕，他：破傷風・ガス壊疽．日医新報 3103：37〜40, 1983.

3）Skiles MS et al：Gas-producing clostridium and nonclostridial infections. Surg Gynecol Obstet 147：65〜67, 1978.

4）Bessmann et al：Nonclostridial gas gangrene：Report of 48 cases and review of the literature. JAMA 233：9　58〜963, 1975.

5）佐藤文秀，他：ガス壊疽の治療経験．日本災害学会会誌 34：223〜231, 1986.

6）桜田和之，他：いわゆるガス壊疽（gasproducing infection）について．整災外 24：229〜234, 1981.

7）Spring et al：Nonclostridial gas infechion in the diabetic. Arch Intern Med 88：373, 1951.

8）Feihgold DS：Gangrenous and crepital cellutis. J Am Acad Dermatol 6：289, 1982.

9）赤木正信，他：糖尿病と外科的感染．臨と研 55：2738, 1978.

10）Darke SG et al：Gas gangrene and related infection-Classification, clinical feature and aetiology, management and mortality：A report of 88 cases. Br J Surg 64, 104〜112, 1977.

11）鈴木知子，他：頸部ガス壊疽の1症例．日本耳鼻咽喉科感染症研究会会誌 7：162〜166, 1989.

12）藤本政明，他：頸部に発生したガス形成菌感染症の1例，耳喉 60：657〜661, 1988.