耳鼻咽喉科領域急性感染症に対する時間差攻撃療法の治療経験

田中　秀隆　　栫　博幸　　喜多村　健

自治医科大学耳鼻咽喉科学教室

STAGGERED AGGRESSIVE TREATMENT FOR ACUTE INFECTIOUS DISEASE IN OTORHINOLARYNGOLOGY

Hidetaka Tanaka, Hiroyuki Kakoi, Ken Kitamura

Staggered aggressive treatment with fosfomycin and flomoxef for severe infectious disease has been proposed with good result.

We performed this therapy for 13 patients with acute infectious disease in otorhinolaryngology from January 1992 to June 1993. Infectious disease included acute imflammation of paranasal sinuses; 3 cases, phlegmon of mouth floor; 1 case, acute pharyngitis; 1 case, acute tonsillitis; 4 cases, and peritonsillitis and／or peritonsillar abscess; 4 cases.

The treatment protocol was as follows; 2g of Fosfomycin dissolved in 20ml of 5% glucose solution was injected intravenously in one shot. Sixty minutes later, the mixed solution containing 2g of flomoxef and 100ml of physical saline was dripped intravenously. This procedure was done once a day in 7 cases and twice a day in 6. The administration period of fosfomycin and flomoxef ranged from 2 to 12 days. At the beginning of this treatment, we administered 200mg of hydrocortisone once a day in 7 cases and twice a day in 6 with the period of ranging from 1 to 9 days.

Clinical results of all cases were better than the efficiency level : excellent in 4 cases and good in 9 (100% efficiency rate)

Based upon our study, prompt alleviation of symptom and early comeback to social life was acquired by the staggered treatment with fosfomycin and flomoxef in acute infectious disease in otorhinolaryngology.

はじめに

重症感染症に対するFosfomycin（以下FOMと略す）とFlomoxef（以下FMOXと略す）の時間差改撃療法が林により報告され，良好な成績を収めている[1)2)]．今回，耳鼻咽喉科領域急性感染症に対して施行したので報告する．

対象および投与方法

1）対　　象

平成4年1月より平成5年6月までに自治医科大学附属病院ならびに関連施設を受診し，抗生剤の内服治療により症状の改善をみなかった耳鼻咽喉科領域急性感染症13例である．疾患の内訳は，急性副鼻腔炎3例，口腔底蜂巣織炎1例，急性扁桃炎4例，扁桃周囲炎および膿瘍4例である．

2）投与方法

FOM 2gを5%ブドウ糖液20mlに溶解しワンショット静注した．ハイドロコルチゾンは自覚症状が高度なときに使用し，200mgをワンショット静注した．FOM静注後60分後にFMOX 2gを生食100mlに溶解し，30分以上かけて点滴静注した．

3）臨床効果判定基準

Table 1に示す基準に従い臨床効果を判定した．対象総数に対する著効例，有効例の割合を有効率として算出した．

著　　効：3日以内に主要症状および検査所見が消失または著明に改善したもの．
有　　効：7日以内に主要症状および検査所見が消失または著明に改善したもの．
やや有効：7日目に一部の主要症状および検査所見が消失または改善したもの．
無　　効：主要症状および検査所見の改善がみられなかったか悪化したもの．

Table 1　Standard of efficiency evaluation

成　　績

1）細菌学的効果（Table 2）

治療前に分離された起因菌は*Streptococcus* 9例，*Staphylococcus* 3例，*Branhamella* 1例で，2例に*Peptostreptococcus*の重複感染を認めた．本治療後11例に菌の消失，1例に菌の減少を認めた．1例については治療後の細菌検査を施行しなかった．

2）臨床効果（Table 2）

著効4例，有効9例で，全例有効以上（有効率100%）であった．

症例	年齢 性	外来 入院	FOM FMOX	ハイドロコルチゾン	前治療	起因菌 前 / 後	臨床効果
急性副鼻腔炎							
1	36 F	外来	1回/日 4日	1回/日 4日	AMPC 250mg ×3 5日	Staphy. aureus (−)	有効
2	43 M	外来	1回/日 5日	1回/日 3日	AMPC 250mg ×3 7日	Staphy. aureus (−)	著効
3	45 M	入院	2回/日 9日	2回/日 9日	詳細不明 14日	Streptococcus (−)	有効
口腔底蜂巣織炎							
4	31 M	入院	2回/日 12日	2回/日 3日	詳細不明 5日	α-Streptococcus 減少	有効
急性咽頭炎							
5	65 M	外来	2回/日 2日	2回/日 1日	SBTPC 375mg ×3 4日	Str. pneumoniae (−)	有効
急性扁桃炎							
6	38 F	外来	1回/日 3日	1回/日 2日	AMPC 250mg ×3 5日	Str. pyogenes (−)	著効
7	44 M	外来	1回/日 3日	1回/日 2日	CCL 250mg ×3 3日	Staph. aureus (−)	有効
8	59 F	外来	2回/日 3日	2回/日 2日	CFX 100mg ×2 4日	B. catarrhalis (−)	有効
9	45 M	外来	1回/日 3日	1回/日 2日	なし	Str. pyogenes 不明	著効
扁桃周囲炎および膿瘍							
10	26 M	外来	1回/日 3日	1回/日 2日	CCL 250mg ×3 4日	Str. pyogenes (−)	著効
11	31 M	外来	1回/日 3日	1回/日 3日	AMPC 250mg ×3 3日	α-Streptococcus Peptostreptococcus (−)	有効
12	41 M	外来	2回/日 3日	2回/日 3日	AMPC 250mg ×3 3日	Str. pyogenes Peptostreptococcus (−)	有効
13	50 F	入院	2回/日 9日	2回/日 2日	CCL 250mg ×3 2日	α-Streptococcus (−)	有効

Table 2　Staggered aggressive treatment for acute infectious disease in otorhinolaryngology

3）副 作 用

全例に副作用は認められなかった．

4）症　　例

代表的な2症例の経過を次に示す．

症例1　36歳 女性 急性副鼻腔炎（Fig. 1）

主　訴：左頬部痛，頭痛

現病歴：平成4年5月上旬より左頬部痛，頭痛出現，5月6日よりAmoxicillin 250mg×3／日，5日間内服するも症状軽快せず，5月11日受診した．

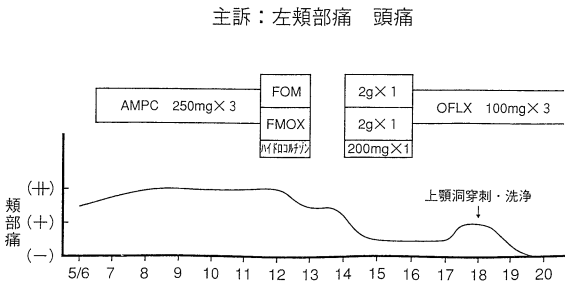

Fig. 1　Case 1

経　過：副鼻腔X線撮影にて左上顎洞に陰影あり，左中鼻道に膿汁を認めたため急性副

鼻腔炎の診断にて5月11，12，14，15日の4日間，1日1回本治療を施行した．5月13日は本人の仕事の都合で通院できず治療を中止した．4回の本治療により左頬部痛の軽減をみたため5月16日よりOfloxacin 100mg×3／日，7日間投与とした．5月18日左頬部の違和感，腫脹感あり，X線撮影にて左上顎洞の陰影は不変，左中鼻道の膿汁は減少しているものの持続していたため，左上顎洞の穿刺，洗浄を施行した．以後，症状軽減，消失した．

症例6　38歳 女性 急性扁桃炎（Fig. 2）

主　訴：発熱，咽頭痛，嚥下痛

現病歴：平成4年12月19日発熱，咽頭痛出現，近医にてAmoxicillin 250mg×3／日の投与を受けるが症状軽快せず，12月22日からは咽頭痛，嚥下痛のために食事は水もののみ可能となり，12月24日受診した．

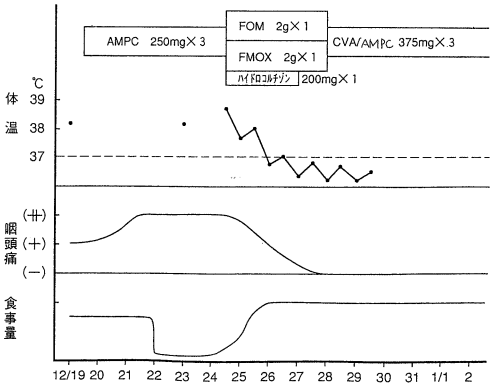

Fig. 2　Case 6

経　過：入院による補液と抗生剤の点滴を勧めるも，クリスマスの準備等の事情で入院できないとのことにより，外来にて本治療および補液療法を施行した．12月24日より1日1回，4日間本治療を施行した．本治療開始から2日後には体温の平熱化，咽頭痛の軽減，消失，食事量の改善をみた．12月28日よりClavulanic acid／Amoxicillin 375mg×3／日，7日間投与したが，症状の再発を認めていない．

考　　察

担癌患者などのcompromised hostの難治性呼吸器感染症に対し，FOMと他剤との併用療法が林により提唱され[3)4)]，FOMとFMOXの時間差攻撃療法にステロイド少量短期併用を加えた治療で良好な成績が報告されている[1)2)]．この時間差攻撃療法が良好な成績を呈するメカニズムは次のように考えられている．FOMは菌体内へは能動輸送系を介し高濃度に取り込まれ，壁合成の初期段階を阻害する[5)]．このため，FMOXが菌体内に取り込まれやすくなり有効性を示すと考えられており，緑膿菌における検討では，FOM投与90分以後にFMOXを加えると，FOMで前処置しない場合に比べ，FMOX投与5分後のFMOXの菌体内取り込みは3.5倍促進することが認められている[1)2)]．

耳鼻咽喉科領域急性感染症に対し，主として患者の社会的要因から入院による治療が困難な例に対して本治療を試みた．1例を除き，本治療前に2日から14日間，平均4.9日間の抗生剤の内服治療を受けており，症状の改善をみていなかった．

頬部痛，咽頭痛，嚥下痛などのため，経口摂取が極端に低下した症例は，本来であれば入院のうえ，抗生剤の点滴静注，十分な補液療法が必要と考えられる．本検討では，3例は入院したが，10例は外来にて治療を加え，全例有効以上と良好な成績が得られた．補助療法としてステロイド少量短期併用を施行したが，感染症に対するステロイド併用については，小林もその有用性を述べている[6)]．

疾患別についてみると，臨床効果との関連はなくいずれに対しても有効であった．また，起因菌との関連では，*Streptococcus pyogenes* 4例に対し3例著効と良好な成績が得られており，その他の菌に対しても有効であった．

必要とされる投与回数，日数を外来例10例

について検討すると，FOM，FMOXの投与は，2日から5日間，平均3.2日間，平均4.0回，ハイドロコルチゾンの投与は，1日から4日間，平均2.4日間，平均3.0回であり，3日から4日間のFOM，FMOXの投与，2から3日間のステロイド併用にて効果が期待できるといえる．

症例1に示すように，本治療にも限界があり，穿刺もしくは切開による排膿は13例中3例に施行し，必要に応じ積極的な排膿が必要である．

こうした限界はあるが，本治療によって早期の自覚症状の改善がみられ，社会生活を続けながらの治療，早期の社会復帰が得られた点は注目される．

文　　献

1）林　泉：重症感染症に対するFOM（FOROCYCYE-S）とFMOXの時間差攻撃療法，化学療法の領域 7：169-178, 1991.
2）林　泉：呼吸器感染症－最近の話題－，最新医学 47：251-256, 1992.
3）林　泉，他：長期療養を必要とする疾患の治療の実際　慢性気道感染症，Medical Practice 6：1231-1239, 1989.
4）林　泉：肺癌末期にMRSA，緑膿菌の重複感染を来した症例にFOM，CAZ時間差攻撃療法を行い奏効した例，化学療法の領域 6：169-174, 1990.
5）川畑徳幸，他：静注用Fosfomycin-Naの吸収・排泄に関する基礎的研究，Jpn. J. Antibiotics 31, 549-561, 1978.
6）小林芳夫：副腎皮質ホルモンは感染症にどの程度危険か，感染症と抗生物質の使い方　その合理的な選択，Medical Practice 3：986-989, 1986.

質　疑　応　答

質問　荒牧　元（東女医大）

時間差攻撃療法に他に如何なる抗生剤が適応か．

応答　田中秀隆（自治医大）

CAZ，CZOMなど，他のセフェム系抗生剤にても有用と報告されている．