術後乳突洞留置ドレーンの細菌学的検討

河野聖美　高山幹子　石井哲夫
東京女子医科大学耳鼻咽喉科学教室

Bacteriological study on postoperation drainage in mastoid cavity

Kiyomi KAWANO, Mikiko TAKAYAMA, Tetsuo ISHII
Department of otolaryngology, Tokyo Women's Medical College

A double lumen drainage is used to drain secretion in mastoid cavity after middle ear operation. Nineteen cases who were undertaken from March to July in 1996, were observed by bacteria detection and SEM.

In bacteria detection from drainage placed in mastoid cavity, coaglase negative staphylococcus was most frequently detected by 12 out of 19 cases. Bacteria detection rate was higher in the case with drainage from longer period. It is most appropriate to take off the drainage when the secretion ceased. It is necessary to use the sensitive antibiotics even after the drainage was removed, because bacteria are detected in drain.

By SEM observation, adhesive membranous mass were seen in only one out of 19 cases. Biofilm performed was not found in this adhesive membranous mass.

はじめに

中耳炎手術例において当教室では乳突洞に術後の貯留液の排泄を目的として2連ドレーンの留置を行っている[1]．このドレーンの抜去はドレーンからの分泌液の流出が消失した時点で行なっている．したがって症例によってはその留置期間に差がある．そこで今回留置ドレーンの細菌検査を行い，さらにドレーンの外側面と内腔面の性状を走査型電子顕微鏡で観察し，ドレーンの留置期間，および安全性につき検討したので報告する．

対象および方法

対象は1996年3月から1996年7月までの5か月間に当科で中耳炎の手術を受けた症例のうち，耳後部に留置した2連ドレーンの細菌検査と走査型電子顕微鏡でのドレーンの外側面と内腔面の観察を行った19例である．

年齢は5〜61歳で性別は男性13例，女性6例であった．疾患の内訳は慢性中耳炎5例，真珠腫性中耳炎9例，真珠腫性中耳炎術後のrevision 4例，癒着性中耳炎1例であった．

菌検査は入院時耳漏を認めた症例では経外耳道的に採取した耳漏，術後1週間でのガーゼ全抜去を行った際の耳内ガーゼ，およびドレーンからの分泌物の流出が見られなくなった時点で抜去したドレーンのそれぞれを，東京女子医大中央細菌検査部で施行した．なお抜去した2連ドレーンは正中で2分割し1本ずつとし一方を細菌検査に，もう一方を2.5%グルタールアルデヒドで固定し型のごとく脱水，凍結乾燥さ

せた後外側面と内腔面の性状を走査型電子顕微鏡で観察した．ドレーンの観察は，耳後切開創の縫合部より外方の外部と乳突洞部の2か所で行った．

結　　果

慢性中耳炎においては術前および術後1週間の耳内ガーゼで菌を認めた例は1例であった．この症例では術前 coaglase negative Staphylococcus（CNS）であったものが術後1週間の耳内ガーゼからはMRSA，ドレーンからもMRSAが検出されている．その他ドレーンから菌が検出された症例は2例でともにCNSであったが，この2例は術前，術後1週間の耳内ガーゼともに菌は検出されていない．ドレーンから菌の検出されなかったものが5例中2例あった（Table 1）．

真珠腫性中耳炎では，術前に菌を認めた症例は3例でありCNS，*Psedomonas aeruginosa*（*P. aeruginosa*），MRSAが1例ずつ検出されている．このうちCNSは術後1週間のガーゼ，ドレーンでは検出されていない．術前 *P. aeruginosa* の症例ではドレーンにCNSが，MRSAの症例ではドレーンにもMRSAが検出されている．その他ドレーンにのみCNSが検出された例が2例，*Achromobacter xylosoxidans*（*A. xylosoxidans*）の検出例が1例あった（Table 2）．

revision の症例では術前，耳内ガーゼより菌が検出された例はなく，ドレーンから検出された菌は全てCNSであった．ドレーンから菌が検出されなかったものは4例中1例であった．

癒着性中耳炎の1例では，術前は乾燥耳であったが耳内ガーゼ，ドレーンからCNSが検出された（Table 3）．

ドレーンからの菌の検出率は19例中の12例（63.2%）と高かった．検出菌は12例中10例（81.8%）がCNSであり残りの2例はMRSAであった．CNSと *A. xylosoxidans*，Fermenter species の複数感染がそれぞれ1例ずつあった．

ドレーンの走査電子顕微鏡の観察では，1例のみドレーン内壁全体に厚い堆積物が付着しこ

Table 1　Bacteria detection from preoperative otorrhea, gauze in the ear canal and drainage from mastoid cavity in chronic otitis media

術前	耳内ガーゼ	ドレーン
+ CNS	+ MRSA	+ MRSA
−	−	+ CNS
−	−	+ CNS
−	−	−
−	−	−

Table 2　Bacteria detection from preoperative otorrhea, gauze in the ear canal and drainage from mastoid cavity in cholesteatoma otitis media

術前	耳内ガーゼ	ドレーン
+ CNS	−	−
+ P. aeruginosa	−	+ CNS
+ MRSA	−	+ MRSA
−	−	+ CNS
−	−	−
−	−	−
−	+ Candida sp.	−
−	+ CNS	+ CNS *A. xylosoxidans*
−	／	+ CNS

Table 3　Bacteria detection from preoperative otorrhea, gauze in the ear canal and drainage from mastoid cavity in adhesive otitis media and revision of cholesteatoma otitis media

癒着性中耳炎

術前	耳内ガーゼ	ドレーン
−	+ CNS	+ CNS

revision

術前	耳内ガーゼ	ドレーン
−	−	+ CNS
−	−	+ CNS
−	−	+ CNS Fermenter species
−	／	−

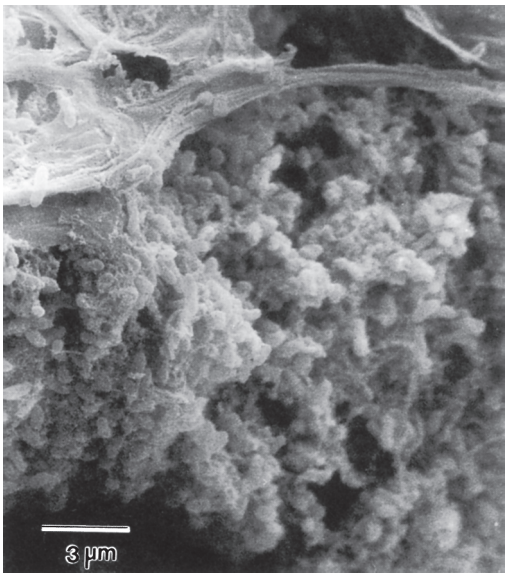

Fig. 1　SEM of bacteria adhesed in the internal surface of drainage

の中に菌が集合して認められ，その上面は薄い膜様のものでおおわれていたがバイオフィルム[2-4]を形成している所見ではなかった（Fig. 1）.

ドレーン抜去までのドレーン留置期間と検出菌および菌検出症例数に関しては，ドレーン抜去までの期間は2〜3週間が8例（44.4%）と最も高くこの内ドレーンから菌が検出されたのは3例（37.5%）で検出菌は3例ともCNSであった．このうち*A. xylosoxidans*，*F. species*との複数感染が1例ずつあった．ついで3〜4週間が6例（83.3%），検出菌はCNSが4例，MRSAが1例であった．菌検出率は反対に2〜3週間が最も低く次いで2週間以内（9〜13日），3〜4週間となっていた（Table 4）.

Table 4　Dranage period and the number of cases with detective bacteria

抜去までの期間	症例数	菌検出例数	検出菌	
9〜13日	4例	3例 （75.0 %）	CNS	3例
2〜3週間未満	8例	3例 （37.5 %）	CNS *A. xylosoxidans* Fermenter species	3例 1例 1例
3〜4週間未満	6例	5例 （83.3 %）	CNS MRSA	4例 1例
4〜5週間未満	0例	0例		
5週間	1例	1例 （100 %）	MRSA	1例

考　　察

中耳炎の手術の術後は乳突洞にドレーンを留置し可及的に中耳腔内の貯留液の排出をすることが術後感染予防および中耳腔の治療の促進に必要である．ドレーン留置の期間については今回の症例で早いものでは9日目に抜去し長いものでは5週間留置している．

ドレーンからの検出菌はドレーンの外側あるいはドレーンを開放する状態に切開し内外面の菌検出を行った．その結果菌が検出されたものは19例中12例（63.2%）であった．この検出菌はCNSが10例（83.3%）と高率であった．ドレーンからの検出菌と術前の耳漏からの検出菌とは関連性は認められなかった．このCNSの検出に関しては感染ルートとして乳突洞に存在するものとドレーンが皮膚に接置して留置されるためドレーン周囲のCNSからのものが考えられる．老木ら[5]によると乳突洞からの菌の検出率は20%と低かったが検出菌のうち*Staphylococcus epidermidis*が最も頻度が高くその全例が真珠腫性中耳炎だったと報告している．今回検出したCNSが乳突洞からのものとすると慢性中耳炎のドレーンで40%，真珠腫性中耳炎のドレーンで44.4%と大きな差はなかった．これらのことよりドレーンから検出された菌はドレーン周囲の皮膚からと考えられる．またMRSAが耳内ガーゼおよびドレーンより検出された例が2例あったが，術後またドレーン抜去後もMRSAに対し十分な抗生剤を使用したことにより抜去後は何ら問題なく経過している．今回乳突洞からの細菌とドレーンからの細菌の走査電顕による観察を行ったが菌が検出されたのは1例のみであった．したがってCNSの感染源としては耳後部または外耳道か

らの可能性が高い．またドレーン留置中はドレーン内腔の吸引はもちろんのこと留置部の皮膚の消毒も十分に行う必要がある．なおドレーン留置によるバイオフィルムの形成を思わせる所見はみられなかった．ドレーンの留置期間と菌検出率に関しては，ドレーンの留置期間が長いと菌検出も高率となるが，CNS は弱毒菌で起炎菌となる可能性は低く，ドレーン留置期間については分泌液が認められなくなった時点で抜去してもよいと考える．

ま　と　め

耳後部ドレーンからの菌の検出は CNS が最も高頻度であった．ドレーンの留置期間が長い方が菌の検出率は高かった．

ドレーン抜去の時期は貯留液の排出が認められなくなった時点でするのが適当であろう．抜去時のドレーンから検出菌があることにより抜去後も感受性のある抗生剤の投与が必要である．

参　考　文　献

1）石井哲夫　他：耳漏中の検出菌による術後経過の分析，耳鼻感染　4：59〜63, 1986
2）小林宏行：細菌 biofilm の臨床，臨床科学　30：931〜937, 1994
3）小林宏行：細菌 biofilm の基礎と臨床，日本内科学会雑誌　83：286〜290, 1994
4）鈴木賢二　他：耳鼻咽喉科領域感染症と細菌 biofilm，化学療法の領域　10：1525〜1528, 1994
5）老木浩之　他：慢性中耳炎手術例での鼓室・乳突洞の検出菌の比較，Otol Jpn 3：168〜171, 1993

質　疑　応　答

質問　石川雅洋（近畿大学）

術前後に MRSA が検出された症例がありましたが，術中何か MRSA 感染対策をされたかを教えて下さい．

応答　河野聖美（東京女子医大）

術前より MRSA を認めた症例は術前1週間前より入院し，感受性のある抗生剤の点滴を行うが，術中の洗浄などは行っていない．

（連絡先：河野聖美
〒162 東京都新宿区河田町 8-1
東京女子医科大学耳鼻咽喉科学教室）