口腔粘膜からの感染による破傷風の一症例

湯浅貴文　川野和弘　大越俊夫　臼井信郎
東邦大学第2耳鼻科

阿部真弓　池田　憲　木下真男
東邦大学第4内科

A case report of a tetanus infected from the oral cavity

Takafumi YUASA, Kazuhiro KAWANO, Toshio OKOSHI, Nobuo USUI
Depertment of Otolaryngol, Toho univ.

Mayumi ABE, Ken IKEDA, Masao KINOSHITA
Depertment of 4th Internal medicine Toho univ.

In Japan, we seldom see tetanus patient and the prognosis of this disease is very poor. Most tetanus patients have a history of injury. This report presents a case of tetanus, in which the patient was infected via the oral mucosa. He was a 52-years-old male. On July 14th 1995, he touched his mouth while playing golf. Trismus appeared on July 19 th, and he was admitted to our hospital. About one month later, he was discharged. On November 16th, he underwent surgery to treat suspected left maxillary sinus mycosis.

はじめに

破傷風は近年稀な疾患となっており，本邦に於ける年間の発生は数十例といわれている．致命率が高く，細心の全身管理を要する疾患であり，多くは外傷部位からの感染である．今回我々は，明らかな外傷の既往がなく口腔粘膜から感染したと思われる破傷風で，さらに左上顎洞真菌症を疑い，後に手術をした症例を，経験したので報告する．

症例　52歳男性

主訴　開口障害

起始及び経過

以前より寝ている間に，舌を噛む癖が有り，口腔内には傷がよくできていた．一方，平成7年6月8日頃から，左鼻出血を繰り返していた．そのため出血時に鼻をすすったり，出血の確認のため口の中に指を入れることが多かった．7月14日に伊香保へゴルフに行っており，そのさいに土に触れた手で口の中を触った．7月17日嚥下困難出現．18日唾液も飲めなくなり，19日開口障害を伴うようになり，当院内科受診，破傷風の診断にて内科へ入院した．

入院後経過（Table 1）

7月20日　咽頭痙攣が続くようになり，7月21日　気管切開のため当科依頼された．

破傷風の治療として，抗毒素血清とペニシリンGの投与を行った．創部のdebridementは，創部が口腔にあるため開口障害により行えず，

Table 1　臨床経過表

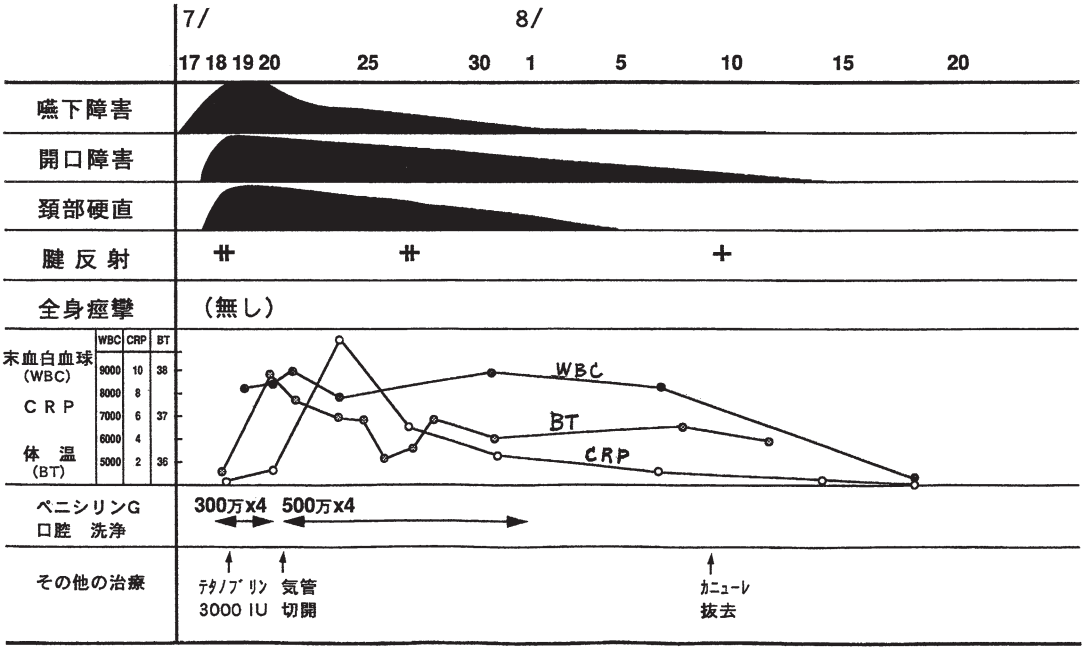

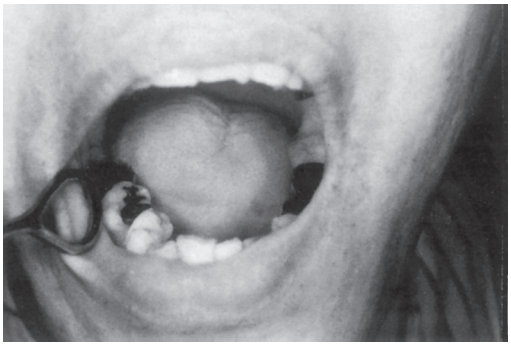

Fig. 1　8 月 20 日の口腔内所見
$\overline{3|}$の歯が内側に曲がっている．入院時にはこれに相当する舌に白苔を認めた．

代わりに口腔洗浄を繰り返した．症状は徐々に改善して 8 月 21 日退院した．

入院時は開口障害のため写真は撮れず，Fig. 1 は退院直前の口腔の写真である．

鼻出血にたいして，鼻内所見では特に異常所見は認めなかったが，退院前に CT を撮ったところ（Fig. 2），左上顎洞に，濃淡のある陰影，

Fig. 2　退院前の CT 所見

洞壁の硬化肥厚像，上顎洞内側壁への突出を認め，左上顎洞真菌症と疑い，11月16日局所麻酔下に左上顎洞根治術を行った．手術所見では，洞内より出血を伴った乾らく壊死様の内容物を認めた．内容物の病理検査や菌検査にて真菌は認められなかったが，以後鼻出血は消失した．

考　　察

Teble 2に破傷風の診断と治療をあげた．潜伏期は通常1〜2週間である．当患者がいつ感染したかは明らかでないが，重症例に於いては潜伏期が3〜4日ともいわれており，本症例と矛盾しない．

つぎに診断であるが，当症例は開口障害や嚥下障害が有り，そのわりに意識障害が無かったことより，症状のみで破傷風の診断は容易だった．本症例における破傷風と上顎洞病変は直接関係は無いものと考える．患者は舌の辺縁をかむ癖があり，鼻出血の確認のため口に手を入れることが多くなり，偶然発症数日前に行ったゴルフ中に土を触った手で口腔を触ったため破傷風に罹患したと考える．上顎洞の手術後，鼻出血が止まったことより，この病巣が鼻出血の原因と思われた．

Table 2　破傷風の診断と治療

破傷風

潜伏期	通常１〜２週。短いほど予後不良。
症　状	首筋が張る。受傷部位の不快緊張感。 １〜３日して開口障害、嚥下・呼吸困難が数日間持続する。続いて全身の痙攣が持続するようになると呼吸筋痙攣のため死亡する。
治　療	１）破傷風免疫ヒトグロブリン筋注 ２）ペニシリンG ３）抗痙攣剤 ４）創部debridement

ま　と　め

1）口腔粘膜の創部からの感染と思われた破傷風の症例を報告した．

2）外傷の既往がはっきりしなかったが，臨床症状により破傷風と診断した．

3）開口障害のために口腔創部のdebridementが困難であり，口腔内洗浄を繰り返した．

4）鼻出血の原因は不明であった．
しかし，上顎洞病変によるもの考えられる．

文　　献

1）西川益利，他：上顎洞真菌症のCT所見．日耳鼻咽喉科学会誌，90：319–323, 1987.

2）村井信之，他：耳鼻咽喉の真菌症．JOHNS，4：598–606, 1988.

3）吉野亀三郎，他：最新微生物学．121, 1979.

質　疑　応　答

質問　鈴木賢二（名市大）

① 破傷風菌検出には地域特異性がありますが，本症例においての感染機会となった地域は破傷風菌が検出される地域であったのでしょうか．

② 破傷風の発症は一般的には感染から1–2週間以内といわれていますが，本症例のように短かいものでは受診後何日位で，重症度はいかがでしょうか．

応答　湯浅貴文（東邦大第2耳鼻科）

① 家蓄のフンの中に菌があることが多い．伊香保つまり群馬ですけど，馬が多いということでついた地名のようで，破傷風菌に感染する機会も多くなると思います．

② 文献上，早くて受傷後4日で発症，7/14受傷→7/17発症もあっても，いいと思います．

連絡先：湯浅貴文
〒153 東京都目黒区大橋2-17-6
東邦大学医学部耳鼻咽喉科第二講座