当科における扁桃周囲膿瘍の検討

植山朋代　鈴木正志　重見英男　茂木五郎
大分医科大学耳鼻咽喉科学教室

Clinical Study of Patients with Peritonsillar Abscess

Tomoyo UEYAMA, Masashi SUZUKI, Hideo SHIGEMI, Goro MOGI
Department of Otolaryngology, Oita Medical University.

Peritonsillar abscess (PTA) is the one of the most common abscesses of the head and neck. Patients with PTA are usually suffering from sore throat, fever, dysphagia, and trisms. Abscess tonsillectomies have been widely performed in Europe and the United States, while immediate tonsillectomy is not common for PTA in Japan. Surgical therapy, such as an incision and drainage without tonsillectomy conbined with appropriate antibiotic therapy, is widely accepted in Japan. However, it is difficult to drain satisfactorily with an incision in cases when the abscess has developed in the parapharyngeal space. Moreover, PTA recurs frequently after an incision or drainage. The proper treatment of PTA still remains controversial. A total of 103 patients with PTA treated at our clinic during the past 16 years were reviewed and it was found that immediate tonsillectomies had been performed on 99 of them. Surgical findings, postoperative courses, and bacteriological examinations were surveyed, and the results showed that an immediate tonsillectomy under general anesthesia could be carried out safely without any complications. Dramatic relief of the symptoms was obtained within a couple of days following the operation. Bacteriological examination showed a considerably high incidence of anaerobes, suggesting that sufficient drainage is required to treat the disease. We concluded that immediate tonsillectomy should be performed for peritonsillar abscesses.

はじめに

扁桃周囲膿瘍は，扁桃の被膜外に膿瘍が生じる疾患で，咽頭痛は扁桃炎の場合よりも一層激しく，開口障害や摂食障害に陥るものが少なくない．扁桃周囲炎の段階では抗生物質の投与で咽頭痛は緩解するが，膿瘍を生じたものは外科的処置を必要とする．欧米では即時口蓋扁桃摘出術（即時扁摘）が積極的外科治療として普及しているが[1]，本邦ではその安全性が懸念され一般的ではない．近年優れた抗生物質の登場により，本疾患は保存的に加療されることも多いが，治療後の再発をしばしば来す．また，切開

排膿だけでは副咽頭間隙膿瘍を合併した場合十分な排膿が得られにくいこと，消炎後結局は扁摘を行う必要が多いこと等を理由に当科では即時扁摘を本疾患の第一選択としている．今回我々は当科で経験した扁桃周囲膿瘍症例について，臨床的特徴と治療経過，特に即時扁摘について検討した．

対象及び方法

対象は当科で昭和56年10月より平成9年8月までの15年間に入院治療を行った扁桃周囲膿瘍患者103例である．これらの症例において年齢，既往歴，部位，治療歴について検討を行った．

結　　果

検討結果のまとめをTable 1 .に示した．

Table 1．Backgrounds of Patients

症例	103例
性別	男性68例、　女性35例
年齢	2歳5ヶ月～81歳　(平均年齢32歳)
扁桃炎の既往	有り　50例　　無し　53例
扁桃周囲炎の既往回数	0回　90例　　1回　10例　2回　4例
膿瘍部位	片側性　95例　　両側性　8例 上極　89例　　中極　11例　　下極　2例　　全周性　5例
治療方法	即時扁摘99例、保存的治療4例

年齢は2歳5ヶ月から81歳までで，平均32歳であり，本症が青壮年齢層に多いという他の報告と一致していた[2]．2歳5ヶ月の症例は扁桃近傍の歯ブラシによる刺創が扁桃周囲に波及した珍しい症例であった[3]．

103例中50例に扁桃炎の既往があり，扁桃周囲膿瘍の再発例は14例であった．14例中8例は切開排膿を，2例は穿刺排膿を受けていたにも関わらず再発した症例であり，再発までの期間も最高15年と長いものがあった．

膿瘍は95例が偏側性で，発生部位としては上極に多く89例であった．

我々は当科開設当初より扁桃周囲膿瘍に対しては即時扁摘を第一選択としており，保存的に加療を行った4例は，糖尿病性ケトアシドーシス，ワーファリンによる抗凝固療法，異型狭心症等の既往のため緊急手術を避けた症例と，本人の同意が得られなかった一例である．

扁桃周囲膿瘍に対する即時扁摘と，慢性扁桃炎に対する扁桃摘出術を，出血量，経口摂取可能に至る期間，入院期間，術後出血及び残存扁桃の有無，について比較検討したところ，有意差は認められなかった．

これまでに経験した症例の中で，一般に稀であると言われている小児の扁桃周囲膿瘍に即時扁摘が奏功した症例と，膿瘍切開排膿術後に副咽頭間隙膿瘍を来した症例を呈示する．

症　例　1

症　例：6歳　男児

主　訴：開口障害

現病歴：平成　9年8月16日より38℃の発熱及び開口障害が出現し，近医内科にて感冒と診断され，投薬を受けるも解熱せず，19日より

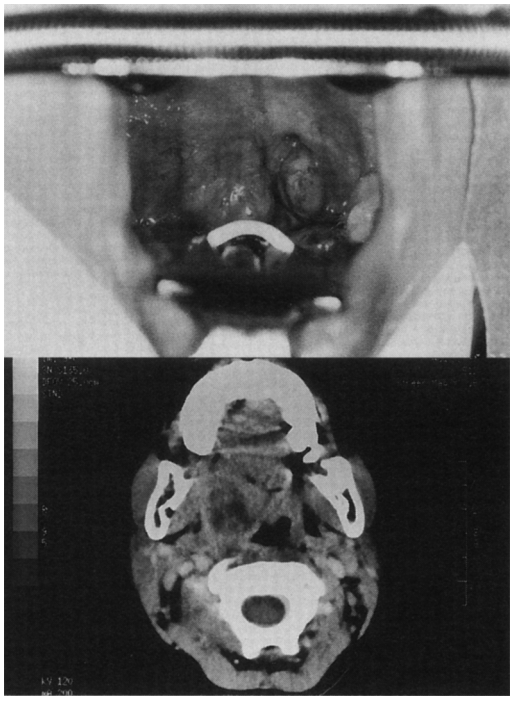

Fig. 1 (a) Preoperative picture of the tonsils. The right side tonsil is erythematous and edematous, and the uvula is deviated to the left side.
(b) Cervical axial computed tomographic scan showing low density area in the parapharyngeal space.

発声困難及び嚥下困難が出現してきたため，22日に近医耳鼻咽喉科を受診し，扁桃周囲膿瘍が疑われ，同日当科へ紹介された．

局所所見：右口蓋扁桃の発赤と腫大を認め，口蓋垂は左側へ偏位しており（Fig.1a），1横指の開口障害を認め，理学所見上扁桃周囲膿瘍と診断して矛盾はなかったが，激しい咽頭痛を訴えないこと，初診時体温が37℃と高熱でないこと，緊急検査にて白血球は11830／mℓと幼児としては軽度の増加であり，分核に異常を認めず，かつCRPが0.77と急性炎症所見に乏しいことより，鑑別疾患として悪性リンパ腫を考え，緊急にCT撮影を行った．

画像所見：CTにて右扁桃外側に膿瘍を認め（Fig.1b），扁桃周囲膿瘍と確定診断された．

治療：同日全身麻酔下に即時扁摘を施行し，術後問題なく，翌日より経口摂取を開始し術後5日目に退院した．

症　例　2

症例2：54歳 男性

主　訴：右顔面及び顎下部の腫脹

現病歴：平成1年7月21日より発熱・咽頭痛が出現し，近医内科にて投薬を受けていたが，翌日より咽頭痛の増悪と高熱が出現し，同院にて扁桃周囲膿瘍と診断された．このため近医耳鼻咽喉科を受診し切開排膿を受けるも，その後より右顔面及び顎下部の腫脹が出現したため26日当科へ紹介となった．

局所所見：右頬部から頚部にかけて疼痛圧痛を伴う腫脹を認め，開口は1横指，口腔内は右扁桃上部に切開創があり，膿汁の付着を認めた（Fig.2a）．体温は39.5℃で，白血球は10100／mℓ，CRPは22.7と，急性炎症の所見を呈していた．

画像所見：頚部単純写真に於いて，頬部外側及び顎下部にガス像を認め，CTでは頬部皮下，下顎骨内側にガス像を認めた（Fig.2b）．

治療：同日全身麻酔下に外切開による副咽頭間隙及び顎下部膿瘍切開術，並びに両口蓋扁桃摘出術を施行した．膿瘍の細菌検査にてbacteroidesが検出され，嫌気性菌による扁桃周囲膿瘍の深頚部への波及による膿瘍と診断した．

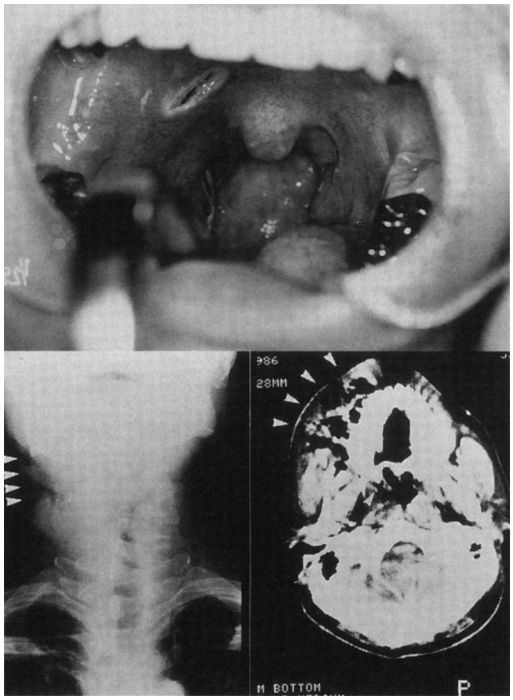

FIg. 2 (a) Preoperative picture of the tonsils. On the right side is a peritonsillar abscess with a punctured wound above the soft palate.
(b) Anteroposterior roentgenogram and cervical axial computed tomograhic scal demonstrating the presence of gas in the lateral cervix and submandibular space (Arrow heads).

考　　察

自験例の内，即時扁摘を行った症例は全例経過良好で，合併症の出現も認めなかった．

Friedman等は，特に小児では局所麻酔下の穿刺排膿は困難である上，血液や膿を誤嚥する危険もあることより，全身麻酔下の即時扁摘を勧めているが[4]，症例1の如く自験例でも，小児に対する即時扁摘は有効であることが証明された．

扁桃周囲膿瘍の再発に関しては施設により多

少異なるが，報告例を平均すると6〜22%であり[5]，自験例103例では14例，13%に既往歴を有していた．このことは，本邦では一般に行われている切開排膿術を行っても再発を来す可能性が高いことを示唆している．症例2の様に，発熱・咽頭痛出現時より抗生剤による加療が開始され，扁桃周囲膿瘍と診断された時点で切開排膿術を施行されているにも関わらず，深頚部への感染の波及を来しており，切開排膿だけでは治癒せしめ得ない症例があることも含めると，本疾患に対する即時扁摘は最も確実な治療法といえる．

本邦に於いて即時扁摘が一般的でない理由として，全身麻酔の可否，手術手技の問題，術後の創傷治癒，及び出血，手術操作による敗血症の誘発等が挙げられるが，即時扁摘は再発の危険がないこと，重篤な合併症が認められないこと，治療が一期的に行えること，術後早期より疼痛の軽減，解熱，開口障害の軽減が認められることより，安全かつ有用な治療法であるといえる[6)7)]．

参　考　文　献

1）Lockhart R, Parker GS, Tami TA: Role of Quinsy tonsillectomy in the management of peritonsillat abscess. Ann Otol Rhinol Laryngol., 100: 569-571, 1991.

2）Virtanen VS: Tonsillectomy as treatment of acute peritonsillitis, with clinical and statistical observations. Acta Otolaryngologica., supplementum 16:23-24, 1953.

3）Ueyama S, Watanabe N, Fujiyoshi T, Kurono Y, Mogi G. Peritonsillar abscess in an infant and in an aged woman. Jpn. Jour. Tonsil., 26: 90-94, 1987.

4）Friedman NR, Michell RB, Pereica KD, Younis RT, Lazar RH: Peritonsillar abscess in early childhood., Arch Otolaryngol., 132: 630-632, 1997.

5）Herbild O, Bonding P. Peritonsillar abscess: Recurrence rate and treatment. Arch Otolaryngol., 107: 540-542, 1981.

6）Kaneda N, Kawauchi H, Watanabe N, Ueyama S, Mogi G. Immediate tonsillectomy for peritonsillar abscess -The second report-. Jpn. Jour. Tonsil., 30: 119-122, 1991.

7）Templer JW, Holinger LD, Wood II RP, Tra NT, DeBlanc GB. Immediate tonsillectomy for the treatment of peritonsillar abscess. The Am J surg., 134: 596-598, 1977.

連絡先：植山朋代
〒879-5503　大分県大分郡狭間町
医大が丘1-1
大分医科大学耳鼻咽喉科学教室
ＴＥＬ 0975-49-411