深頸部膿瘍からサルモネラ菌が検出された1例

鈴木香奈　村田英之　石政　寛　下出祐造
滝田和志　本城史郎　鈴鹿有子　友田幸一
金沢医科大学耳鼻咽喉科学教室

A Case Of Deep Cervical Abscess Caused by *Salmonella typhymurium*

Kana SUZUKI, Hideyuki MURATA, Hiroshi ISHIMASA, Yuzo SHIMODE
Kazushi TAKITA , Shiro HONJO, Yuko SUZUKA, Koichi TOMODA
Department of Otolaryngology, Kanazawa Medical University

We reported a very rare case of deep cervical abscess caused by *Salmonella typhymurium* without any gastrointestinal symptoms. A 24-yers-old man was admitted to the hospital because of the swelling of left side of the neck. The patient had severe diabetes mellitus and dental caries. The blood examination showed leukocytosis and elevated CRP on admission. Computed tomography showed contrast enhancement around the capsule of deep neck abscess.

Tracheotomy after the open drainage of pusture was performed. *Salmonella typhymurium* was detected from the pusture. Oral administration of chloramphenicol was very effective, then symptoms of infections were diminished 2 days after the drainage.

In conclusion, it is necessary to consider that the rare organisms including *Salmonella typhymurium* may cause the deep cervical abscess in such an immnocompromised host.

はじめに

深頸部膿瘍は日常比較的よく遭遇する疾患であるが，時には重篤な状態を呈する事も少なくはない．

特に起炎菌，膿瘍の存在部位などは臨床上非常に興味の持たれる点であり，今回我々は消化器症状を伴わない深頸部膿瘍からサルモネラ菌が検出された非常に稀な症例を経験したので若干の文献的考察を加えて報告する．

症例

患　者：24歳，男性，トラック運転手

主　訴：左頸部腫脹

既往歴：15歳時から糖尿病，高血圧（ともに未治療）

家族歴：父，祖父，糖尿病

現病歴：平成9年11月下旬より左頸部腫脹に気付いた．同時期より咽頭痛及び38度台の熱発，摂食不良となった為，同年12月当科を受診した．この間腹痛，下痢などの胃腸症状は

全く認めず，海外渡航歴，ミドリガメなどペットとの接触歴もなかった．

嗜好歴：喫煙 40 本/日×５年間　飲酒歴なし

入院時現症：左扁桃周囲腫脹，左上６番齲歯，左披裂部浮腫，左頚部腫脹（Fig. 1）．血圧 160/90mmHg，脈拍 72/分，体温 38.4℃

入院時臨床検査所見：Table 1 に示す如く，好中球優位の著明な白血球数上昇，赤沈 82/hr と亢進，CRP 8.7 mg/dl と高度炎症所見を呈した．空腹時血糖 367mg/dl，HbA1c は 11.9% と血糖コントロール不良．ASO 102IU/ml と正常．尿一般検査にて，尿糖３＋，尿蛋白２＋，ケトン１＋であった．頚部軟線 X－P（Fig. 2）では気管が右に圧排され，頚部単純 CT（Fig. 3）では左頚部に low density area がみられ，また頚部造影 CT（Fig. 4）では膿胞壁に造影効果がみられた．以上より左深頚部膿瘍を疑い緊急手術となった．

手術所見：気管圧排が認められたため，気道確保目的にてまず気管切開術施行．前頚筋群，胸鎖乳突筋（necrotic で正常構造は保たれていなかった）を剥離していくと黄色の pus の流出を認めたが，特別な臭いはなかった．患部の洗浄をし drainage 手術を終了した．術中流出された pus の細菌培養の結果，*Salmonella typhymurium*（以下 *S.typhymurium*）が検出された．

Fig. 1　Swelling of left side of the neck on admission.

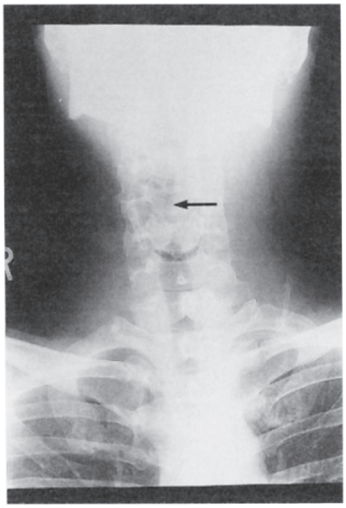

Fig. 2　Plain soft part X-Ray showed a trachea compressed and deviated to the right arrow.

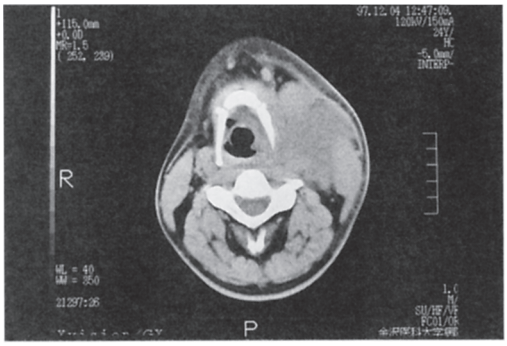

Fig. 3　Plain CT scan admission showed mass-like lesion including low density area.

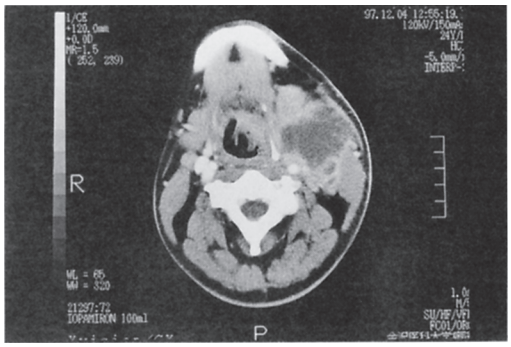

Fig. 4　Contrast enhanced CT scan showed an dnhancement of the capsule of deep neck adscess.

術後経過：術後よりセファゾリン，クリンダマイシンを投与するも効果なく，クロラムフェニコールの内服を開始した．ヒトへの感染性は低い菌であるとのことから非法定伝染病ではあるが，周囲への感染の可能性を考慮し患者は隔離した．咽頭，便培養も施行したが *S. typhymurium* は検出されなかった．局所処置として創部挿入ドレーンよりホスホマイシン，イソジン，オキシドールにて洗浄．空腹時血糖 367 mg/dl と血糖コントロール不良のため速効型インスリンによるスライディングを開始した．(Fig. 5) 術後5日目から炎症所見は急に軽快し40日目に退院となった．

考　　察

サルモネラ症は Saphra[1]らによれば，(1) 敗血症，(2) 胃腸炎，(3) 限局性炎症，(4) 保菌の状態の4病態があると報告している．特に局所感染型では宿主の多くは基礎疾患を有していたと報告している．本邦でも1966年頃よりサルモネラ症の変貌が始まり *S. typhi*，*S. parathyphi*，*S. cholerasuis* 以外のサルモネラ属菌による肺炎[2]敗血症[3]髄膜炎[4]骨髄炎[5]などの報告がみられる．1985年青木[6]らは非チフスサルモネラ症と題した総説のなかで基礎疾患を有するいわゆる immuno compromised host のサルモネラ症の増加がサルモネラ症変貌の大きな要因であると指摘している．通常消化器症状を呈することが多いが，一般に非チフスサルモネ属菌による腸管外感染をおこす背景としては，全身的又は局所的に基礎疾患を有し感染抵抗力の低下を認める例に多いとされている[7]．全身的な要因としては Black ら[8]は糖尿病，肝硬変，膠原病，悪性腫瘍，ステロイド投与，溶血性貧血，新生児，高齢者をあげている．斉藤ら[9]の報告例も溶血性貧血を有している．Wolfera ら[10]は86例中46例に白血病や悪性リンパ腫が合併していたと報告している．また，齲歯を原因とした炎症が歯牙の周囲に波及し深頚部に膿瘍形成をおこすことは日常臨床でもしばしば遭遇することである．本例のような重度の糖尿病をもつ易感染性症例では，前記のことからもサルモネラ菌感染を起こしても不思議ではないが，感染経路として考えられる齲歯からはサルモネラ菌は検出されなかった．

本症例の経験から深頚部膿瘍に対する治療として，内科的治療のみではなく，積極的に外科的治療も考慮し，まず菌の同定を行うことが重要と考える．

ま　と　め

重症糖尿病及び齲歯を有する若年男性における，*S. typhymurium* を起炎菌とする深頚部膿瘍の症例を経験した．消化器症状を呈さないサルモネラ菌の深頚部感染症は非常に稀な1例であった．Immuno-compromized host の症例では，サルモネラ菌を含む稀となる細菌による感染症も念頭におく必要がある．

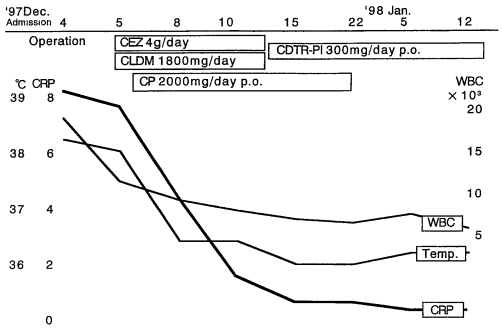

Fig. 5 Clinical course during the hospitalization

WBC	18.41×10³/mm³	U/A	
Neutro	82.4%	ph	8
ESR	87/hr	S.G.	1.010
CRP	8.2mg/dl	Glu.	3+
TP	6.7g/dl	Prot.	2+
FBS	367mg/dl	Keton	1+
HbA1c	11.9%	urobil.	Nor.
ASO	102IU/ml	Bil.	—

Table 1 Laboratory findings on admission.

参　考　文　献

1）Saphra I, Winter JW : Clinical manifestations of Salmonellosis in man. New Engl J Med 1128-1134, 1957.

2）山本素子，林　嘉光，花木英和，他：喀痰より Salmonella enteritidis が分離された肺炎の1例. 感染症誌 58 : 429-433, 1984.

3）岸本裕義，川瀬満雄：Salmonella enteritidis 菌血症の1例. 感染症誌 48 : 245-247, 1974.

4）大下隆夫：呉市産婦人科医院で発生したサルモネラ感染症について. 臨床と細菌 2 : 348-350, 1975.

5）金元良人，大木　勲：Harrington rod 固定術をおこなった Salmonella 菌による Spondylitis pururenta の1治験例，関東整形，災害外科誌 2 : 73-78, 1971.

6）青木隆一：非チフス性サルモネラ症. 日本臨床 43 : 966-974, 1985.

7）早瀬　満，寺畑喜朔，池端　隆：非チフスサルモネラ属菌による腸管外感染症の臨床的細菌学的検討. 臨床病理第 37 巻第1号 : 89-92, 1989.

8）Black, PH., Kunz, L.J. & Swartz, M.N : Salmonellosis－A review of some unusual aspect. N, Engl. J.Med., 262 : 811, 864, 921, 1960.

9）斉藤　誠：腸チフス，パラチフス，その臨床と疫学的周辺. 日本臨床 43 : 418-422, 1985.

10）Wolfe, M.S., Armstorong, D. Louria, D.B. Blevins, A, : Salmonellosis in patients with neoplastic disease. Arch. Intern. Med.128 : 546, 1971.

質　疑　応　答

質問　岡本美孝　（山梨医大）

この *S. typhymurium*. は食中毒の原因にはなるのか.

応答　鈴木香奈　（金沢医大）

Salmonera typhymurium は食中毒の原因になる事は多いのですが，*Salmonera paratyphymurium* は，*Salmonera typhy* に比べて少ないです.

連絡先：鈴木　香奈
〒920-0293 石川県河北郡内灘町大学1－1
金沢医科大学耳鼻咽喉科学教室
TEL 076-286-2211 内線 3426
FAX 076-286-5566