当科における鼻副鼻腔真菌症の治療経験

石光亮太郎　岩元純一　片岡真吾
佐野啓介　加藤太二　川内秀之
島根医科大学医学部耳鼻咽喉科学教室

Clinical Observation of the Paranasal Sinus Mycosis

Ryotaro ISHIMITSU, Junichi IWAMOTO, Shingo KATAOKA,
Keisuke SANO, Taizi KATO, Hideyuki KAWAUCHI
Department of Otolaryngology, Shimane Medical University

There has been an increase in the number of fungal infections of theparanasal sinuses in recent years. We reviewed 11 cases of fungal infectionin paranasal sinuses treated at our hospital between 1979 and 1998.

These 11 patients(4 malea and 7 females) ranged in age from 37 to 84years old. The disease was unilateral in all cases. A diagnosis of mycosis was mainly confirmed by a pathological examination. 10 cases were indolent aspergillosis and the other was invasive one. A surgial intervention was performed in all cases. The patients with indolent aspergillosis were cmpletely recovered, however the prognosis of the patient with invasive aspergillosis was unfortunate.

Key words,
fungal infections, nasal paranasal cavity, indolent aspergillosis, invasive aspergillosis

はじめに

鼻副鼻腔真菌症は近年その報告[1)2)3)4)]が増えて来ているが，これは副腎皮質ホルモンや抗生物質の頻用あるいは悪性腫瘍や糖尿病など基礎疾患をもつ患者の日和見感染によるものなど，免疫力低下などがその原因として考えられる．これらの大半は症状の少ないindolent type（寄生型）であり，予後はおおむね良好とされているが，骨破壊を伴い眼窩内や頭蓋内合併症をおこしやすいinvasive type（破壊型）は予後不良であり臨床的に問題となる．

当科において治療を行った鼻副鼻腔真菌症11例について検討したが，10例は寄生型，破壊型は1例であった．本論文では，当科における鼻副鼻腔真菌症の統計とinvasive typeの1例の臨床経過について検討を加えたので報告する．

Ⅱ．当科における鼻副鼻腔真菌症の統計的観察

1．対象

1979年10月から1998年8月までに島根

Table 1　Paranasal sinus mycosis in our clinic

症例	年齢	性	主訴	罹患部位	基礎疾患	菌種
1	37	F	左眼痛	左蝶形洞		Aspergillus
2	39	F	右鼻閉	右上顎洞	鼻アレルギー	Aspergillus
3	44	M	左鼻出血	左上顎洞	高血圧	Aspergillus
4	46	F	右鼻閉	右上顎洞		Aspergillus
5	53	F	後鼻漏	左上顎洞		Aspergillus
6	55	M	左鼻出血	左上顎洞 左篩骨洞	高血圧	Aspergillus
7	57	M	左頬部痛	左上顎洞 左篩骨洞	胃潰瘍	Aspergillus
8	59	F	血性後鼻漏	右上顎洞		Aspergillus
9	64	F	血性後鼻漏	左上顎洞	糖尿病	Aspergillus
10	66	F	左眼痛	左上顎洞		Aspergillus
11	84	M	右視力障害	右上顎洞	糖尿病	Aspergillus

医科大学付属病院耳鼻咽喉科にて入院加療した11例を対象とした．(Table.1)

2. 年齢および性

年齢は37歳から84歳に分布しており，平均年齢は54.9歳であった．性別は男性4例，女性7例であった．

3. 主訴

鼻出血，血性後鼻漏が4例，眼痛や視力障害などの眼症状を呈するものが3例あった．出血が疼痛を主訴にしているものが7例と多いのが特徴であった．

4. 罹患部位

全例一側性の副鼻腔であった．1例のみ蝶形洞で，上顎洞が7例，上顎篩骨洞が2例であった．

5. 確定診断

全例，病理組織学的検査でaspergillusと診断された．

6. 基礎疾患

基礎疾患として糖尿病は2例認められたが，悪性腫瘍や免疫不全などの重篤な基礎疾患を有するものは認めなかった．

7. 治療および予後

全例において手術療法を施行し，病後のみられた副鼻腔を開放した．症例1〜10は骨破壊を伴わない非侵襲型であり，術後，抗真菌剤は投与していないが術後経過はいずれも良好であった．症例11は骨破壊を伴う破壊型であったのでこの症例を提示する．

破壊型真菌症の1例の臨床経過

患者：84歳，男性．

主訴：右視力障害

既往歴：糖尿病

現病歴：平成8年2月10日，右側頭部痛を自覚し，3日後に，右の眼瞼下垂，眼球運動障害，眼球突出が出現したため，2月16日，『眼科尖端症候群』の診断の下，当院眼科へ入院となった．2月19日，ほぼ1日のあいだに急激な視力低下をきたし，右頬部腫脹および右眼球突出顕著となり『鼻性眼窩峰窩織炎』の疑いで当科へ転科となった．

入院時所見：神経学的には，視神経，眼球運動系の脳神経障害をみとめたが中枢神経症状は認めなかった．眼球突出度は右19㎜，左15㎜で4㎜の右眼球突出を認めた．右眼球運動は全方向で制限され，視力は右

0.02，左0.4であった．

血液検査ではCRP陽性（3.7mg/dl），血沈118mm（1時間値）と急性炎症の像を呈していた．血清中の免疫グロブリンはIgG1200mg/dl，IgM106mg/dl，IgA136mg/dl，IgE0.043mg/dlと正常範囲であった．抹消血液像，抹消血のB細胞百分率，T細胞百分率（ヘルパー，サプレッサー百分率），細胞性免疫検査（リンパ球幼若化検査）については異常所見をみとめなかった．生化学的検査において空腹時の血糖値が230mg/dlと耐糖能の異常を示した．尿糖は陰性であった．

CT所見：右上顎洞内は低吸収像を示し，点状の高吸収像も認めた．上顎洞後壁に骨の小欠損が認められ，また側頭下窩から翼口蓋窩にかけて低吸収域を認めたため後壁の骨欠損が疑われた．眼球は前方に突出しているが，眼窩内にあきらかな病変は認めなかった．（Fig.1）

Fig.1 Axial CT（1996.2.16）

MRI所見：T2強調画像でCT所見と一致して右上顎洞後方に低信号を認めた．冠状断のGd造影画像では上顎洞の後方より眼窩先端部に連続する高信号域を認めた．（Fig.2）

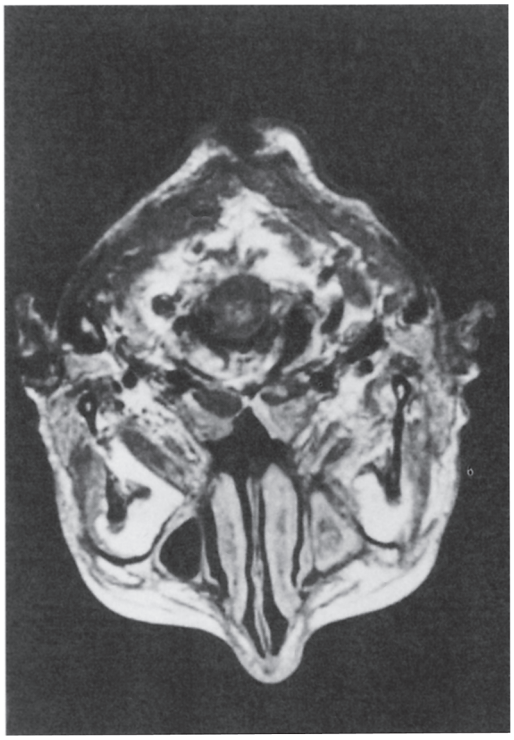

Fig.2 Axial MRI（T1 emphasis Gd,1996.2.19）

以上より細菌性あるいは真菌性の上顎洞炎，眼窩峰窩織炎を疑い，2月19日，全身麻酔下に右上顎洞を開放した．

手術所見：上顎洞後壁に，2×3mm大の線上の骨欠損を認めた．この骨欠損部を開窓したが，深部に膿瘍は認めなかった．上顎洞粘膜は一様に線維性に肥厚し，内腔に黒褐色脆弱な乾酪物質が充満していた．また鼻外切開をおき，眼窩内側を検索したところでも，眼窩内に膿瘍形成は認められず，眼窩内側壁，下壁においても骨破壊は認められなかった．黒褐色内容物の迅速病理診断を行ったところ真菌症と診断されたため，前，後部篩骨洞粘膜を郭清し，自然孔を広

く開放した．

病理所見：Y字状に2分した菌枝がみられ，aspergillusと診断された．（Fig.3）

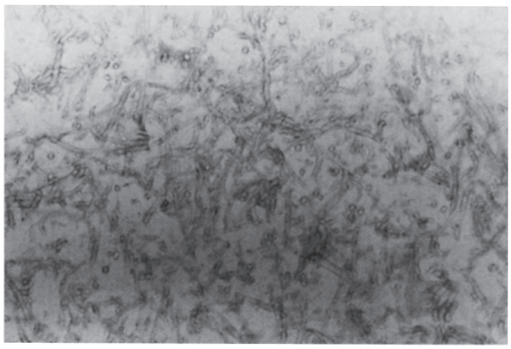

Fig.3 Patho histo logical finding of the mass（HE stain×400）

術後経過：術後fluconazole100mgの点滴静注を開始したが，視力低下著しく2月20日右光覚消失した．速効型インスリン2単位の皮下注射開始後，血糖値はおおむねコントロール良好であった．WBC2700/μ1，CRP1.3mg/dlと炎症所見に消退傾向を認めたが，血清中β-Dグルカンは72.4㎜/dlと高値を示した．全身状態は安定していたが，5月中旬より右側頭部痛が徐々に出現し意識状態が悪化した．5月26日，突然の呼吸停止のため死亡したが，髄液検査上，異常所見をみとめず，死亡直前まで髄膜刺激症状もみられれなかった．

考　　察

鼻副鼻腔真菌症は，比較的稀な疾患とされてきたが，佐伯ら[1]によると近年その報告例の増加（1984〜1993で152例）を認めているが，原因菌ではaspergillusが過半数を占めるとされている．当科におても経験した鼻副鼻腔真菌症は11例いずれもaspergillus であった．

鼻副鼻腔真菌症は，骨破壊を伴い，眼窩内，頭蓋内合併症を引き起こし悪性腫瘍に類似した症状を呈する破壊型と，骨破壊およびその随伴症状を欠き上顎洞洗浄時あるいは副鼻腔根治術施行時に偶然発見される寄生型に分類される[5]が，本邦においては後者が圧倒的に多い．菌種別でみた破壊型の発生頻度は，ムコールの発生頻度が高く30%，アスペルギルスは12%で稀とされている．われわれの渉猟し得た範囲では破壊型アスペルギルス症は16例の報告をみるにすぎない．

今回経験した症例11は破壊型アスペルギルス症と考えられ，上顎洞後壁を破壊した後，翼口蓋窩から眼窩尖端部に炎症が波及したものと考えた（図4）．骨破壊の機序としては，糖尿病を背景に，①血管内に進入した真菌による血管閉塞（循環障害）[6]と②アフラトキシンをはじめとした菌体毒素による凝固壊死[7]の2つが考えられたが，本症例では血管閉塞による循環障害を主因と考えた．

破壊型鼻副鼻腔真菌症の背景としては，ムコール症では糖尿病性アシドーシスがあげられ，アスペルギルス症では，自然孔の閉塞に伴う副鼻腔の嫌気化が発症の要因であると考えられている．

糖尿病を合併する場合，抹消循環障害を来し，その結果洞内を嫌気的環境に導くことが考えられ，ムコールのみならずアスペルキルスにとって適する環境となり，大きなリスクファクターであると考えられる[8)9)]．また，ケトアシドーシスにおいては単球系細胞の貧食能が低下し，炎症反応が遷延化するとされており，糖尿病と副鼻腔真菌症の密接な関係を裏付けるものと考えられる．当科においては11例中2例（18.2%）が糖尿病を基礎疾患として有していた．

鼻副鼻腔真菌症の確定診断は病理組織学的検査による真菌の証明によりおこなわれ，術前細胞学的診断法[10]，CTなどの画像診断が補助診断として有用であるが，近年，真菌の菌体成分であるβ-Dグルカンの測定が注目されている[11)12)13)]．マンナン抗原やCand-tecと比較して有意に高感度であり，深在性真菌症の臨床的な活動性を定量的に示すとされており，有効な診断法であると同時に，臨床経過における有用

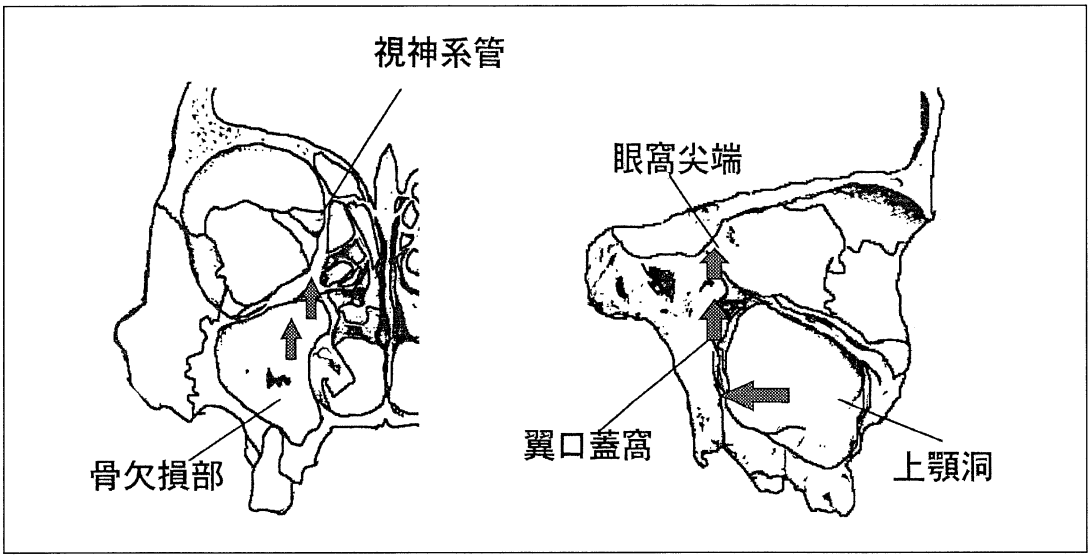

Fig.4 Imiasing route of Case 11

な指標となると考えられる．当科においては現在，深在性真菌症の治療におけるマーカーとして用いている．

この他の診断方法として中村らはPCR法によるasperugillus DNAの検出法を極めて高感度であると報告しており[14]，今後の実用化が期待されている．

治療としてindolent typeは手術による病巣摘出によりほとんど制御されており，当科の10症例はいずれも予後良好であった．しかし，invasive typeに対しては現在のところ治療法が確立されておらず，Horaらは手術による病巣の徹底的除去と全身的な抗真菌剤の投与に頼らざるを得ないとしている[5]．罹患洞の嫌気的環境の改善を図る点から考えても手術療法は不可避であると考えられる．

我々の渉猟し得たかぎり，本邦での破壊型アスペルギルス症の報告例は当科の症例を含め16例であったが，うち5例は真菌性髄膜炎や脳栓塞のため死の転機をとっており予後は不良である．したがって，早期診断，早期治療が重要であり，病理組織診断や画像診断に加えて，β-Dグルカンなどの血清生化学的検査やPCR法が有効な補助診断として期待される．

参　考　文　献

1）佐伯忠彦，竹田一彦，白馬伸洋：副鼻腔真菌症の臨床的検討．耳鼻臨床 89：199～207，1996

2）笠井郁雄，大西真，堀野一人，他：悪性腫瘍を疑った，骨破壊を伴った上顎洞アスペルギルス症の一例．日口外誌 41：1089～1091，1995

3）植田広海，伊藤明和，柳田則之：不幸な転機をとった上顎洞真菌症．耳喉 58，257～261，1986

4）西平茂樹，井谷修，戸川清：眼症状を呈した副鼻腔アスペルギルス症の1例．耳喉 57：499～504，1985

5）Hora JF：Primary aspergillosis of the paranasal sinuses and assosiated areas. Laryngoscope 75：768～773，1965

6）Smith HW，Kirchner JA，Conn NH：Cerebral mucormycosis. Arch Otolaryngol 68：715～726，1958

7）網谷良一，田中栄作，村山尚子，他：アスペルギルスから産生されるマイコトキシン，プロテアーゼ．呼吸 14：923～931，1995

8）真崎正美：副鼻腔アスペルギルス症―自験例11症例及び本邦報告例からの検討―．耳展 25：138～143，1982

9）Weidenbacher M,. Brandt G：Lethal

aspergillosis of the paranasal sinuses. Laryngol Rhinol Otol 54 : 722〜727, 1975
10) 西岡慶子，小河原利彰，内藤正之，他：上顎洞アスペルギルス症の術前細胞学的診断．耳喉 56 : 99〜104, 1984
11) 光武耕太郎，宮崎幸重，宮崎治子，他：アスペルギルスおよびクリプトコッカス呼吸器—感染症での血中β-D-グルカンの測定—．日胸疾会誌 32 : 37〜41, 1994
12) 瀬賀弘行，石塚修，塚田弘樹，他：β-D-グルカンと深在性カンジダ症．日本科学療法法学会雑誌 43 : 265
13) 宮崎幸重，河野茂，光武耕太郎，他：真菌多糖類によるリムステスト（factorG）活性化について．感染症誌，66 : 1030, 1992
14) 中村秀範，柴田陽光，工藤幸晴，他：PCR 法によるアスペルギルス症の DNA 診断．臨床病理 42 : 676〜681, 1994

質疑応答

質問　友田幸一（金沢医大）

転職歴，家族歴に何か共通するものはなかったか．

応答　石光亮太郎（島根医大）

職歴的に，有意な所見は認めていなかったが，11 症例中 4 例が女性で，これらは 40 代 50 代と中年の女性であった．

質問　宮田英雄（岐阜大学）

最近，副鼻腔真菌症が増えている．基礎疾患がなくても発症しているか．何か理由があるのか．また，鼻中隔弯曲症との関連はあるか．

応答　石光亮太郎（島根医大）

①背景として，当科での経過上，感染菌主の増加が挙げられる．②11 例中 4 例に鼻中隔弯曲症を認めたが，呈例は前例凹型であった．

質問　高橋秀明（東海大学）

抗真菌剤の投与の指標は何か．

応答　石光亮太郎（島根医大）

寄生型については，手術療法により，ほぼ制御できるが，破壊型は手術療法に加え抗真菌剤の投与を必要とする．臨床的なマーカーとして当科では β-D グルカンを用いている．

連絡先：石光亮太郎
〒693-0021　島根県出雲市塩冶町 89-1
島根医科大学医学部
耳鼻咽喉科学教室
TEL　0853-20-2273　FAX　0853-20-2271