耳漏からMRSAが検出された壊死性外耳道炎の一症例

中　川　尚　志　　小宮山　荘太郎
九州大学医学部耳鼻咽喉科

鷺　山　加寿子
原三信会病院耳鼻咽喉科

A Case Report of Necrotizing External Otitis with MRSA Detection from Otorrhea.

Takashi NAKAGAWA, Sohtaro KOMIYAMA
Department of Otorhinolaryngology, Faculty of Medicine Kyushu University

Kazuko SAGIYAMA
Division of Otorhinolaryngology, the Hara-San-Shin-Kai Hospital

Necrotizing external otitis (NEO) is a life-threatening infectious osteomyelitis of the external auditory canal and skull base. It is often encountered in-patients with diabetes mellitus. *Pseudomonas aeruginosa* is the most common bacteria, which is detected from ear discharge.

Recently, atypical cases were reported. We here report a case of NEO of a non-diabetic patient with MRSA detection from the otorrhea. Vancomycin was intravenously applied for 5 days. Necrotomy and debridment with local irrigation were performed following 4 weeks. NEO ceased after 3 months, resulting in a spontaneous open mastoid cavity.

はじめに

壊死性外耳道炎は，外耳道を原発とする軟部組織の炎症を伴ったosteomyelitisである[1)~3)]．痛みと膿性耳漏を主症状とし，ときに頭蓋底に広汎にひろがり頸静脈孔症候群など重篤な合併症をひきおこすことが知られている．今回われわれは，糖尿病を合併していない，耳漏よりメチシリン耐性黄色ブドウ球菌（MRSA）を検出した壊死性外耳道炎の一症例を経験したので報告する．

症　例

症例：64歳，女性．

現病歴：1990年より神経因性膀胱のために，近医内科にて導尿加療を受けていた．このため，頻回に膀胱炎をおこし，その都度抗生剤を服用していた．1995年2月に尿閉が高度となり，原三信会病院泌尿器科で持続尿カテーテル留置が行われた．1997年7月末頃より左耳痛，耳漏あり，近医耳鼻科を受診し，耳処置，抗生剤投与された．しかしながら，改善傾向なく，耳

後部膿瘍形成が認められたために，原三信会病院耳鼻科へ紹介された．当患者には歩行困難があり，ヘルパー介助での通院が必要であった．このため，頻回な通院加療が困難で，入院加療をすることにした．糖尿病の既往はない．

現症と臨床検査：外耳道内は，膿性耳漏，肉芽，壊死組織で充満していた．外耳道真珠腫を示唆するdebrisは認められなかった．耳漏から行った菌検査で，ABK，VCMにのみ感受性をもつMRSAが検出された．シュラー法を用いた単純X線検査では，乳突洞が混濁しており，骨破壊像と新生像が混在するosteomyelitisの所見が認められた．悪性腫瘍を疑い，細胞診および組織診を繰り返したが，結果は炎症所見のみで，核異型などの悪性所見は認められなかった．

高解像度側頭骨CT検査では，左外耳道内に充満し，中耳，乳突洞，顎関節などの周囲骨を破壊し，進展している辺縁不整のsoft tissue density lesionがみられた（Fig. 1）．この病変は造影剤で増強された．頭蓋内進展はなかった．CT画像の3D再構築像を示す（Fig. 2）．乳突洞，下顎骨骨頭，茎状突起までひろがる骨破壊像が認められる．

治療経過：MRSAが検出されたため，最初の5日間はバンコマイシンを経静脈投与し，壊死組織切除，洗浄による局所治療を併用した．当患者は腎機能障害をともなっていたので，これ以上の抗生剤投与は行わず，局所治療のみ継続した．4週間ほどで，耳漏停止し，肉芽病変も縮小，外耳道骨壁が全周性に欠損した自発性乳突洞開放の状態になった．乳突洞に残った肉芽病変も3ヵ月ほどで消失し，完全に上皮化した．治癒後の純音聴力検査で，気導骨導差が認められなかった．1998年3月に乳突腔壁を擦過，菌検査を行ったが，MRSAは検出されなかった．その後，炎症を示す所見は認められていない．治癒した状態での水平断のCT像を示す（Fig. 3）．外耳道に乳突腔が開放されたい

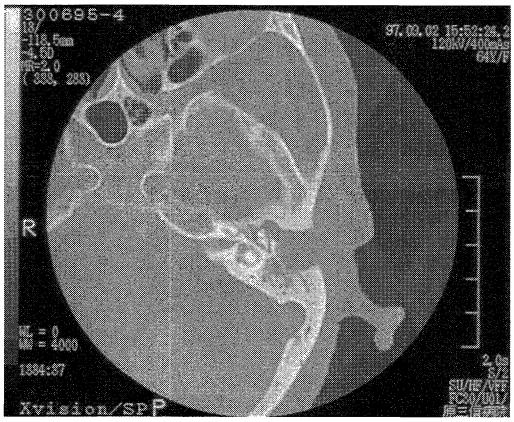

Fig. 1　CT image before treatment

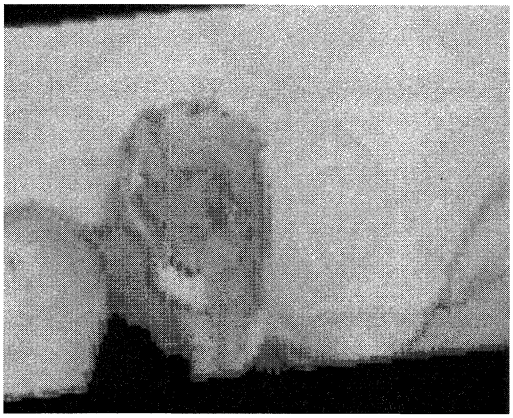

Fig. 2　3D reconstruction of CT image

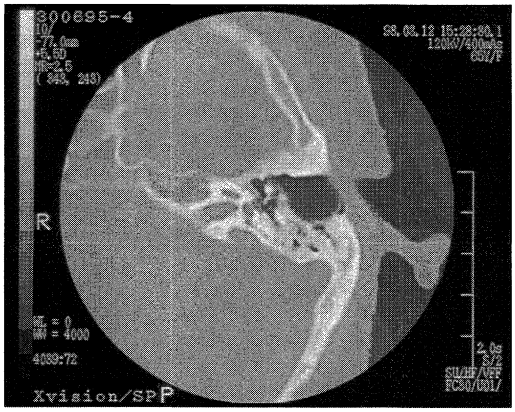

Fig. 3　CT image when healed

わゆる spontaneous open mastoid cavity の状態になっている．

考　　察

Babiatzki と Sadé[3] が，以下のような5項目の壊死性外耳道炎の特徴を挙げている．1.臨床上重度の外耳炎像を呈する．2.夜間に増強する痛みを伴うことがある．3.肉芽組織を必ず認める．特に外耳道底部によく発生する．4.検出菌は，通常緑膿菌である．5.ほとんどの患者で糖尿病の合併が認められる．しかしながら，近年，AIDS などで免疫力の低下した，糖尿病を合併しない compromised host の罹患例[4] や，真菌[5] や表皮ぶとう球菌[6] などの緑膿菌以外の菌を検出菌とする非典型例などの報告が散見されている．

壊死性外耳道炎の本質は，糖尿病に代表される易感染性と骨組織破壊浸潤をおこす感染源，肉芽病変を主体とした外耳道を原発とする osteomyelitis である．本症例は，最初，診断として悪性腫瘍や外耳道真珠腫，真珠腫性中耳炎などを考えた．しかしながら，これらの診断を支持する所見が，繰り返し行った細胞診，病理検査でも得られなかった．治癒後，病変部はいわゆるⅠ型の鼓室形成術 canal down による乳突洞開放術後の状態になった．CT 画像上，中耳まで soft tissue density lesion が及んでいるが，外耳道病変が高度なのに比べて，伝音難聴の成分も残らなかったことから考えると，中耳病変は外耳病変の二次的なものであったことが推測された．治癒時，外耳道から乳突洞がひろく開放されており，外耳道が病変の首座であることが示唆された．これらのことを考え合わせると，外耳道の肉芽病変を伴った骨壊死，破壊を生ずる osteomyelitis であったことが明らかである．このため，本症例を壊死性外耳道炎と最終的に診断した．

本症例は，Babiatzki と Sadé[3] のあげた典型例と異なり，耳漏からの検出菌は緑膿菌でなく，MRSA であった．抗生剤の頻回服用が既往歴にある．これは，神経因性膀胱を原因とする尿閉のため，導尿加療を余儀なくされており，膀胱炎が反復したためである．これが，多剤耐性の MRSA を検出する原因になったものと考えられる．持続経静脈カテーテルが留置された高齢者で MRSA が椎骨の osteomyelitis を引き起こすことが報告[7] されており，緑膿菌と同様に MRSA も osteomyelitis が本態である壊死性外耳道炎の起炎菌となりうると推測される．本患者には易感染性のバックグラウンドとなる糖尿病の合併がみられなかった．しかしながら，持続尿カテ留置を受け，歩行困難もあるなど，日常生活が制限されており，compromised host になりうると思われる．また，腎透析患者で髄膜炎，骨炎をおこす骨病変が外耳道に発症する可能性を山本ら[8] は示唆している．当患者は腎透析を受けるほど，腎機能が悪くはなかったが，反復する尿路感染のために腎機能の低下が認められた．このことが，山本ら[8] が述べているように今回の壊死性外耳道炎の素因になった可能性もある．

参　考　文　献

1）Meltzer PE, Kelemen G: Pyocyaneous osteomyelitis of the temporal bone, mandibule and zygoma, Laryngoscope, 69: 1300～1316, 1959.

2）Chandler JR: Malignant external otitis, Laryngoscope, 78: 1257～1294, 1968.

3）Babiatzki A, Sadé J: Malignant external otitis, J Laryngol Otol, 101: 205～210, 1987.

4）Ress BD, Luntz M, Telischi FF et al.: Necrotizing external otitis in patients with AIDS, Laryngoscope, 107: 456～460, 1997.

5）Cunningham M, Yu VL, Turner J et al.: Necrotizing otitis externa due to Aspergillus in an immunocompetent patient, Arch Otolaryngol Head Neck Surg, 114: 554～556, 1988.

6）Barro HN, Levenson MJ: necrotizing

'malignant' external otitis caused by Staphylococcus epidermidis, Arch Otolaryngol Head Neck Surg, 118: 94～96, 1992.

7）Torda AJ, Gottlieb T, Bradbury R: Pyogenic vertebral osteomyelitis: analysis of 20 cases and review, Clin Infect Dis, 20: 320～328, 1995.

8）山本智美，本川浩一，小室哲，他：長期透析患者に合併した外耳道真珠腫—症例報告と病因に関する考察—，JOHNS, 15: 1235～1238, 1999.

質　疑　応　答

質問　鈴木賢二（名市大）

バンコマイシンの投与期間と投与終了後完治までの治療について御教示下さい．

応答　中川尚志（九州大）

VCMは，5日間使用した．改善傾向がみられ，局所治療で充分と考えoffにした．

質問　小林俊光（長崎大）

腎機能障害はあったか．また，それが誘因と考えられたか．

応答　中川尚志（九州大）

当患者のCcreatは30ml／min程度と低く，腎機能は低下していた．しかし，透析までには至っていなかった．

連絡先：中川尚志
〒812-8582　福岡市東区馬出3丁目1-1
九州大学医学部耳鼻咽喉科
TEL　092-642-5668　FAX　092-642-5685