両側扁桃周囲膿瘍の一例

宮之原　郁　代　　牛　飼　雅　人　　福　岩　達　哉
出　口　浩　二　　黒　野　祐　一
鹿児島大学医学部耳鼻咽喉科

A Case of Bilateral Peritonsillar Abscesses

Ikuyo MIYANOHARA, Masato USHIKAI, Tatuya FUKUIWA,
Kouji DEGUCHI, Yuichi KURONO
Department of Otolaryngology, Kagoshima University

Peritonsillar abscess is well acknowledged to occur unilaterally. We reported here a very rare case having peritonsillar abscesses bilaterally who required tracheostomy for surgery under general anesthesia.

A 20 -year-old man visited our hospital complaining of dyspnea and trismus. Bilateral tonsils were hypertrophied to Ⅲ degree by Mackenzie's classification. Although the anterior pillar of soft palatine was protruded, there was neither displacement of the uvula nor fluctuation in the soft palatine. Bilateral tonsillar abscess formations were demonstrated clearly by computed tomography. Since it was thought to be difficult to have sufficient drainage by an incision of soft palatine, immediate tonsillectomy was performed under general anesthesia. Tracheostomy was done before surgery under local anesthesia because of dyspnea. There was no problem during and after surgery. Immediate abscess tonsillectomy is still controversial. However, this surgical method was considered to be useful for bilateral and severe peritonsillar abscess.

はじめに

扁桃周囲膿瘍は，扁桃被膜部および被膜と周囲の筋膜の間に生じた膿瘍で，ほとんどが一側性に発症する[1,2]．今回我々は，比較的稀な両側の扁桃周囲膿瘍を経験したので報告する．

症　例

20才男性

（主訴）呼吸困難

（既往歴・家族歴）特記事項なし

（現病歴）元来習慣性扁桃炎があったが，H12年4月16日より40度の熱発，咽頭痛あり，近医より投薬をうけ2日で下熱した．しかし，咽頭痛が持続し，4月23日より呼吸困難も出現したため，当科紹介受診となった．

（入院時局所所見）両側の扁桃は，Ⅲ度の肥大を認め，前口蓋弓は，前方に突出していた．口蓋垂の偏位はなかった．また扁桃部に波動は触知せず，3横指の開口障害を認めた（Fig. 1）．

（入院時検査所見）入院時体温は，37.5度，血液学的データでは，WBC20800/μl（好中球86%，リンパ球9%，単核球5%），CRP 22.1 mg/dl と急性細菌感染の所見であった．

ASO249（＜250IU／ml）ASK2560（＜1280 倍）と溶連菌感染の既往が見られた．

（画像所見）同日 CT を施行したところ，両側口蓋扁桃上極から中極の背側に，膿瘍の形成を認め，咽後部にも膿瘍を疑わせる所見を認めた．（Fig. 2）

（手術所見）即日全麻下に膿瘍扁摘を施行した．経口挿管が困難であったため，経鼻挿管を行う予定であったが，呼吸苦が強く不可と判断し，

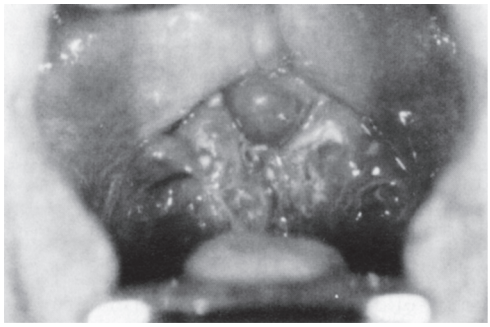

Fig. 1　Appearance of bilateral tonsils

Fig. 2　Contrast CT scan shows bilateral abscesses formation in peritonsillar space.

まず局麻下に気管切開を施行した．膿瘍は，両側共に上極から中極のレベルで扁桃の背側に位置しており膿瘍腔周囲は，被膜が不明瞭で剥離が困難であったため膿瘍腔のレベルで扁桃実質と周囲組織の間をメスで切離し，扁桃を摘出した．

（経過）術後翌日には，下熱し，創部の治癒も良好で，14 日目に軽快退院した．

（細菌検査）咽頭ぬぐい液より *S. pneumoniae*，右膿瘍内膿汁より *Fusobacterium sp.* が，検出された．

（病理学的検査）両側共に上極の膿瘍に接する被膜部で強い線維組織の増生と細胞浸潤がみられ特に右側に著明であった．上極被膜部を詳細に観察すると，右扁桃では，被膜構造は，完全に破壊され，扁桃上極の被膜外間隙に局在する粘液腺である Weber 腺[3]は，線維組織で完全に置換され，著明な線維組織の増生が認められた．また炎症細胞の浸潤も著明であった．左扁桃は，一部に Weber 腺の残存も認めたが，線維組織が増生し炎症細胞の浸潤が認められた（Fig. 3）．



Fig. 3　Fibrosis of peritonsillar space (right side)

考　　察

両側の扁桃周囲膿瘍は，稀であるが積極的に膿瘍扁摘を行っている施設では，2.5%から24.1%の頻度で報告がみられる[4,5,6,7,8]．本症例は，膿瘍扁摘を行い良好な経過が得られた．CT を施行することで容易に診断が得られ，膿瘍の部

位を的確に知ることができ，治療方針をたてる上で有用であった．扁桃背側に位置する膿瘍は，たとえ穿刺あるいは切開排膿が，行えても十分な効果が得られるとは限らず，両側の膿瘍が進展すれば呼吸状態の悪化は必発である．また本症例では，咽頭の浮腫が非常に強かったことも膿瘍扁摘を選択した理由の一つである．扁桃周囲膿瘍の成因としては，一般に扁桃実質の炎症が被膜下に及んでおこるとされているが，また扁桃上極の被膜外間隙に局在する粘液腺であるWeber腺の導管が閉塞されることによって起きる炎症が周囲に波及するという説もある[3]．Weber腺は，1927年にWeberによって初めて記載された粘液腺で，扁桃陰窩の食物残渣の消化を補助すると考えられている．本症例においても扁桃上極のWeber腺は，右側では完全に線維組織で置換され，著明な線維組織の増生が，認められた．また炎症細胞の浸潤も著明であった．左側は，一部にWeber腺の残存も認めたが，右扁桃と同様に線維組織の増生が認められた．炎症の程度に差はあるもののこれらの所見から，扁桃上極の解剖学的特徴が，膿瘍の発生に関与していることが伺えた．

参考文献

1) 原淵保明：扁桃周囲膿瘍の起こり方と処置法．JOHNS 11：754-756, 1995.
2) 茂木五郎：扁桃周囲膿瘍．JOHNS 12：925-930, 1996.
3) Passy V：Pathogenesis of peritonsillar abscess. Laryngoscope 104：185-190, 1994.
4) 植山朋代，鈴木政志，重美英男，他：当科における扁桃周囲膿瘍の検討．日耳鼻感染症研究会誌 16：117-120, 1998.
5) 藤吉達也，黒野祐一，川内秀之：膿瘍扁摘と両側扁桃周囲膿瘍の1例．日扁誌 24, 82-88, 1985.
6) Yung LAK, Cantrell CRW：Quinsy tonsillectomy. Laryngoscope 86：1714-1717, 1976.
7) Lee KJ, Traxler JH, Smith HW：Tonsille-ctomy：Treatment of peritonsillar abscess. Tran Am. Acad. Opthal. Otolaryngol. 77：417-421, 1973.
8) Templer JW, Holinger LD, Wood RP：Immediate tonsillectomy for the treatment of peritonsillar abscess. Am. J. Surg. 134：596-598, 1977.

質疑応答

質問　鈴木賢二（藤田保衛大第二）

本症例では，膿瘍を切開排膿し，数日してTonsillectomy施行したら気切が回避できたと思われますか．

応答　宮之原郁代（鹿児島大）

膿瘍は扁桃背側にあり，たとえ切開排膿を行えても充分な効果が得られない可能性があった．又咽頭の浮腫が強く切開排膿を行っても呼吸状態の悪化で夜間に緊急気管切開となる可能性もあった．

質問　鈴木賢二（藤田保衛生大第二）

咽後膿瘍はope後，確認できましたか．

応答　宮之原郁代（鹿児島大）

咽後部に膿瘍は認めなかった．

質問　高山幹子（東京女子医大）

扁桃摘出術終了時の抗菌薬の局所散布を行われましたでしょうか．

応答　宮之原郁代（鹿児島大）

抗生剤は全身投与のみで，局所への投与は行っていない．

連絡先：宮之原郁代
〒890-8520　鹿児島市桜ケ丘8丁目35-1
鹿児島大学医学部耳鼻咽喉科
TEL　099-275-5410　FAX　099-264-8296