# 蝶形骨洞真菌症の一例

中野牧子　岡添真介　小宮　尚
榎本冬樹　市川銀一郎
順天堂大学医学部耳鼻咽喉科学教室

## A Case Report on Aspergillosis of the Sphenoid Sinus

Makiko NAKANO, Shinsuke OKAZOE, Hisashi KOMIYA, Fuyuki ENOMOTO, Ginichiro ICHIKAWA
Department of Otorhinolaryngology, Juntendou University School of Medicine

A 72-year-old man presented with a visual disturbance. CT scans revealed complex enhancing mass occupies the sphenoid sinus with destruction of the walls. Because of suspicion of tumor, intranasal sphenoidectomy was parformed. Tyroid matter in the sphenoid sinus was prove to be aspergillus by histopathological examination. Due to the location of the disease, the patient also received antifungal and is free of recurrence.

### はじめに

蝶形骨洞に限局した真菌症は少なく，副鼻腔真菌症全体の10%以下[1]といわれている．今回我々は，当初，画像にて頭蓋底から蝶形骨洞にかけての腫瘍が疑われ，病理検査にて蝶形骨洞真菌症と診断された症例を経験したので報告する．

### 症　例

患　者：72歳，男性．

主　訴：右視力低下．

既往歴：糖尿病（−），手術歴（−），常用薬剤（−），その他特記すべき事なし．

家族歴：特記すべき事なし．

現病歴：20年前より慢性副鼻腔炎の診断で近医耳鼻咽喉科医院にて保存的治療を受けていた．平成11年10月頃より，右視力低下が出現し，近医眼科を受診した．高眼圧を指摘され，頭蓋内病変検索のため，平成12年2月当院脳神経外科紹介され受診した．CT，MRIにて蝶形骨洞に占拠性病変を認め，3月16日当科紹介され，3月22日精査加療目的に入院となった．

入院時所見：両側鼻腔内に中鼻道を閉塞するポリープを認めた．眼科的所見では，視力は右が0.15，左が0.5と，右視力の低下を認め，眼圧および視野は正常だった．そのほか，鼓膜，咽喉頭に異常所見は認めなかった．

画像所見：副鼻腔軸位造影CT像では，蝶形骨洞に高吸収域と低吸収域の混在するモザイク像を認め，蝶形骨洞骨壁の肥厚および破壊を認めた．両側篩骨洞内にも一部，低吸収域を認めた．副鼻腔冠状断単純CT像では，蝶形骨洞上壁の骨欠損を認めた（Fig. 1）．副鼻腔矢状断単純CT像では，蝶形骨洞内に，低吸収域の充満を認め，蝶形骨洞の後上壁の骨の欠損を認めた．副鼻腔MRI　T1強調画像，T2強調画像

およびガドリニウム造影 T1 強調画像では，T1 強調画像にて低信号，T2 強調画像にてやや低信号の陰影を蝶形骨洞に認めた．ガドリニウム造影 T1 強調画像では周囲の造影効果を認めた（Fig. 2）．

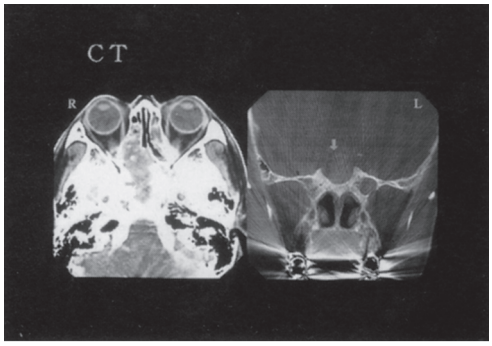


Fig. 1　An axial CT scan revealed complex enhancing mass occupies the sphenoid sinus with erosion of the walls. A coronal CT scan revealed sphenoid sinus with destruction of the walls.

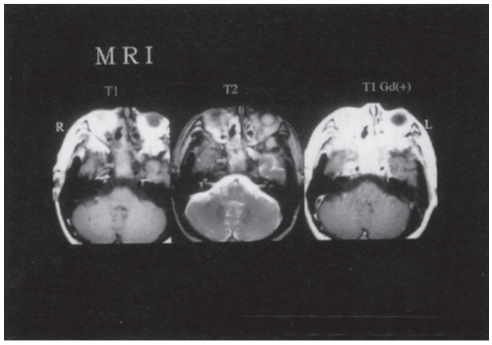


Fig. 2　On MRI, the lesion appears in the sphenoid sinus.

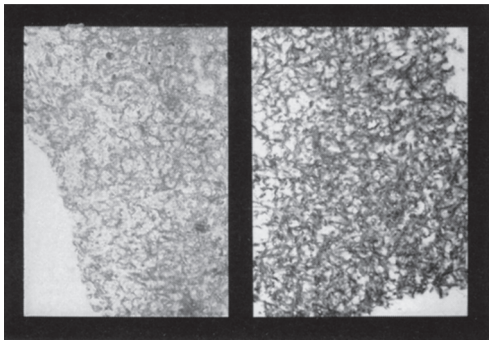

Fig. 3　Histopathological examination demonstrated the tyroid matter in the sphenoid sinus was aspergillus.

以上より，頭蓋底から蝶形骨洞にかけての腫瘍性病変が疑われたため，組織学的検索目的に，3 月 31 日，内視鏡下に蝶形骨洞開放術を施行した．

手術所見：鼻内ポリープを切除した後，蝶形骨洞を開放し，蝶形骨洞内を確認したところ，黄褐色の乾酪様物質が充満していた．蝶形骨洞自然口を広く開放し，これらを可及的に除去した．術中病理検査ではアスペルギルス症の診断であった．

病理組織診断：摘出物の病理組織標本では，Grocott 染色および PAS 染色にて鋭角な 2 分枝を示す菌糸が多数確認され，アスペルギルス症との確定診断を得た（Fig. 3）．

治療：4 月 11 日からミコナゾール 400mg を 2 週間静脈内点滴後，フルコナゾール 150mg 内服を開始した．また，入院中はラノコナゾール軟膏を蝶形骨洞内へ連日塗布した．

経過：術後経過は順調で画像所見でも蝶形骨洞内の陰影が明らかに消退傾向にあり，なお経過観察中である．

## 考　　察

蝶形骨洞真菌症に関する過去の報告は，我々の検索し得た限りでは，本邦では過去 12 年間に 14 例の報告[2,3,4,5,6,7,8,9]があり，そのうち 4 例が治療開始後 1 年以内に死亡していた（Table）．Tsuboi ら[10]によると，副鼻腔原発のアスペルギルス症が頭蓋内進展をきたした 17 例のうち，生存例は 4 例のみであったと報告している．また，Hora ら[11]は副鼻腔真菌症を，骨破壊や組織浸潤を伴う浸襲型とそれらを欠く非浸襲型とに分類しており，浸襲型は予後は不良としている．また田口ら[4]によると浸襲性の相異には，宿主の免疫能が大きく関与し，宿主の免疫能が低下していれば浸襲性が増し，予後不良の要因となる可能性があると報告している．

本症例は画像所見より，骨を破壊して発育す

Table　Reported cases of aspergillosis of sphenoid sinus

| 報告者 | 報告年 | 年齢 | 性 | 侵襲性 | 基礎疾患，既往性 | 治療 | 経過 | 死因 |
|---|---|---|---|---|---|---|---|---|
| 田中ら[2] | 1989 | 40 | 女 | − | − | 鼻内蝶形骨洞手術 | 生存（5年） | |
| 小林ら[3] | 1991 | 19 | 男 | ＋ | 急性リンパ性白血病 | 鼻内蝶形骨洞手術 | 死亡（4ヶ月） | 胸膜炎 |
| 小林ら[3] | 1996 | 71 | 男 | ＋ | − | 経口蓋蝶形骨洞手術 | 生存（6ヶ月） | |
| 田口ら[3] | 1999 | 58 | 女 | ＋ | RA，ステロイド使用 | 鼻内蝶形骨洞手術 | 死亡（3週） | 脳梗塞 |
| 田口ら[3] | 1999 | 85 | 女 | − | 境界型糖尿病 | 鼻内蝶形骨洞手術 | 生存（1年3ヶ月） | |
| 田口ら[3] | 1999 | 74 | 女 | − | − | 鼻内蝶形骨洞手術 | 生存（1年4ヶ月） | |
| 松野ら[3] | 1992 | 73 | 女 | ＋ | 糖尿病 | 鼻内蝶形骨洞手術 | 生存（5ヶ月） | |
| 山本ら[3] | 1997 | 64 | 男 | ＋ | 糖尿病 | 鼻内蝶形骨洞手術 | 死亡（4ヶ月） | 髄膜炎 |
| 藤田ら[3] | 1998 | 77 | 女 | − | − | 鼻内蝶形骨洞手術 | 生存（6ヶ月） | |
| 藤田ら[3] | 1998 | 63 | 女 | − | − | 鼻内蝶形骨洞手術 | 生存（不明） | |
| 高倉ら[3] | 1999 | 68 | 女 | ＋ | − | 鼻内蝶形骨洞手術 | 生存（1年） | |
| 高倉ら[3] | 1999 | 65 | 男 | ＋ | 糖尿病 | 鼻内蝶形骨洞手術 | 死亡（8ヶ月） | 髄膜炎 |
| 鈴木ら[3] | 1992 | 48 | 女 | − | − | 鼻内蝶形骨洞手術 | 生存（2ヶ月） | |

る浸襲型と考えられ，抗真菌剤の投与により軽快しているが，定期的な経過観察は必要であると思われた．

## ま　と　め

1. 画像上，腫瘍性病変が疑われた蝶形骨洞真菌症を経験した．
2. 手術後に蝶形骨洞を開放し，病理学的な確定診断（アスペルギルス症）を得た．
3. 手術後治療と抗真菌剤の局所および全身投与併用により軽快を認め，経過観察中である．

## 参　考　文　献


1) 平出文久：副鼻腔真菌症の診断と治療．耳鼻咽喉科クリニカルトレンド．中山書店：160-162, 1996.

2) 田中幹夫，飯沼寿孝，後藤重雄：結石を伴う蝶形骨洞真菌症と文献的考察．日耳鼻 93：23-32, 1990.

3) 小林伸宏，佐内明子，遊座　潤，他：蝶形骨洞アスペルギルス症の治療経験．日喉頭頸 69 (3)：222-226, 1997.

4) 田口亨秀，椙山久代，高橋明洋，他：蝶形骨洞アスペルギルス症の検討．日耳鼻 102：1042-1045, 1999.

5) 松野　彰，吉田伸一，馬杉則彦，他：外転神経麻痺，および視野障害を呈した蝶形骨洞原発アスペルギルス症の1例――特に抗真菌薬療法の重要性について――．脳神経外科 20：799-804, 1992.

6) 山本博通，遠藤俊郎，池田修二，他：海面静脈洞進展をきたした蝶形骨洞原発真菌性肉芽腫の1例．脳神経外科 25 (5)：433-436, 1997.

7) 藤田博之，山口太郎，古屋正由，他：蝶形骨洞真菌症の2症例．日喉頭蓋 70 (6)：350-353, 1998.

8) 高倉大匡，麻生　伸，藤坂実千郎，他：副鼻腔真菌症の検討．耳鼻臨床 92：1：43-50, 1999.

9) 鈴木秀明，千葉敏彦，高坂知節：原発性孤立性蝶形骨洞真菌症の1症例．日喉頭蓋 64 (13)：908-912, 1992.

10) Tsuboi K, Higuchi O, Nose T, et al：Intracranical aspergillus granuloma originating in the sphenoidal sinus：case report. Neurol Med Chir 28：1014-1019, 1988.

11) Hora JF：Primary aspergillosis of the paranasal sinuses and associated areas. Laryngoscope 75：768-773, 1965.

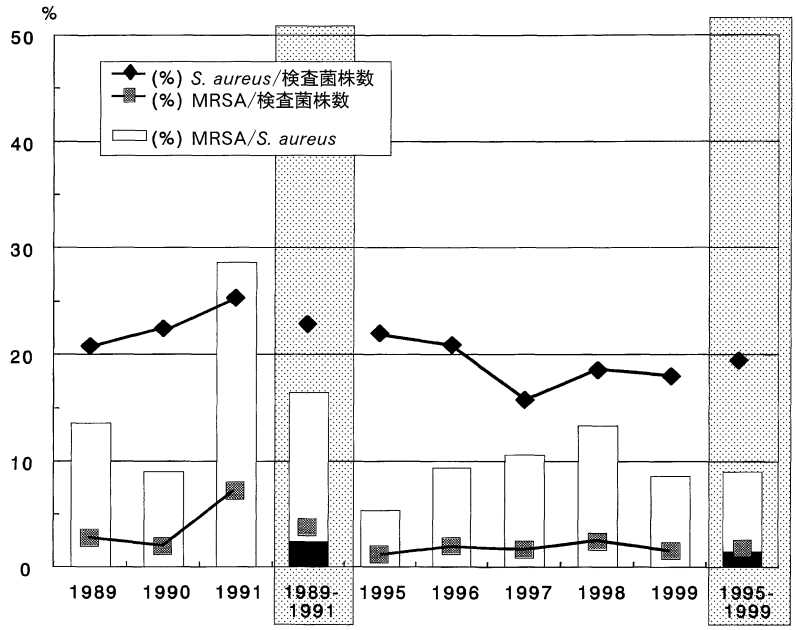


Fig. 5　Detection rate of S.aureus and MRSA in pharynx on tonsil.

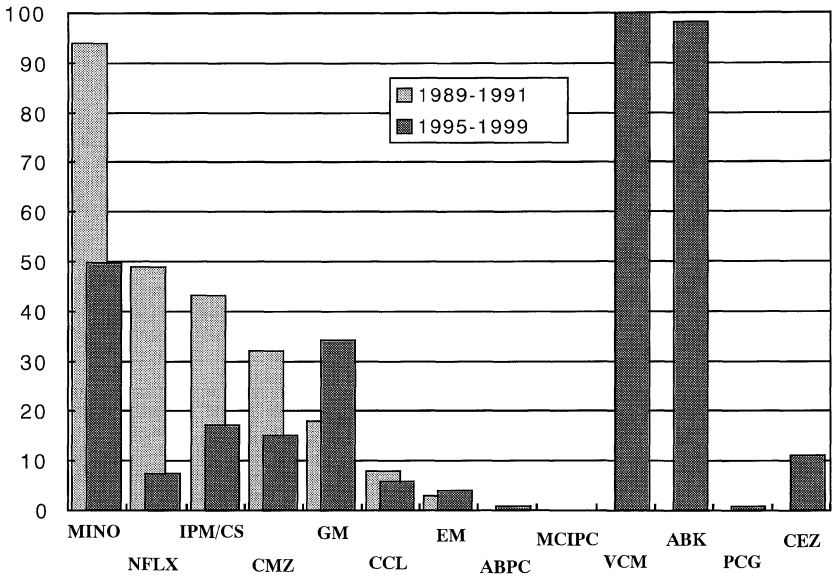


Fig. 6　Drug susceptibilities of MRSA.

## 質　疑　応　答

**質問**　内薗明裕（鹿児島地方部会）

自覚症状としては視覚低下以外には頭痛はなかったか.

**応答**　中野牧子（順天堂大学）

ごく軽度の頭痛は自覚されておりました.

**質問**　宮本直哉（名古屋市大）

術後の視力の経過について教えてください.

**応答**　中野牧子（順天堂大学）

術前0.15であった視力が術後一週間目より0.3と改善し，2ヶ月後には0.6まで改善しております。

**質問**　川内秀之（島根医科大学）

術前、術後の冠状断，矢状断のMRI (Gd-enhance)像で脳硬膜や実質の所見はどうでしたか.

**応答**　中野牧子（順天堂大学）

術前，術後の冠状断，矢状断のMRI像で脳硬膜や実質への進展は認められませんでした.

**質問**　川内秀之（島根医科大学）

経過観察のためにB-D-glucan（血中）をモニターされていますか.

**応答**　中野牧子（順天堂大学）

B-D-glucan（血中）のモニターは行いませんでした.

連絡先：中野牧子
〒113-8421　東京都文京区本郷2-1-1
順天堂大学耳鼻咽喉科学教室
TEL　03-3813-3111　FAX　03-5689-0547