縦隔洞炎を併発した深頸部感染症症例の検討

杉　尾　雄一郎　　山　本　寿美子　　鎌　数　清　朗
瀬　戸　浩　之　　洲　崎　春　海
昭和大学医学部耳鼻咽喉科学教室

Two Cases of Deep Neck Infection Spreading to the Mediastinum

Yuichiro SUGIO, Sumiko YAMAMOTO,
Kiyoaki KAMAKAZU, Hiroyuki SETO, Harumi SUZAKI
Department of Otorhinolaryngology, Showa University

We reported two cases of deep neck infection. The patients were a 73-year-old and a 58-year-old female. They were treated with surgical management and chemotherapy early in the course, but a few days after the infection developed to the mediastinum. So we performed second operation and drained pus from abscess of the mediastinum. In the management of deep neck infection, a complete drainage of abscess and careful observation with CT scan are necessary. If remain of cervical abscess or infection spreading to the mediastinum is found by CT scan, the second operation must be performed as soon as possible.

は　じ　め　に

深頸部感染症では全ての間隙の炎症が縦隔へ進展する可能性があり，早期の切開排膿と感受性のある抗生物質の投与が治療の原則である[1]．しかし今回私共は，早期に切開術を施行したにもかかわらず縦隔洞炎を併発した症例を経験したので，若干の考察を加えて報告する．

症　　例

症例1：73歳　女性

主訴：咽頭痛，呼吸苦

現病歴：1997年1月4日から咽頭痛が出現，他院にて急性咽喉頭炎と診断され加療を受けるも改善せず，同8日に当科を受診した．外来にて抗生物質の点滴を施行したが症状が増悪，呼吸苦も出現したため同10日に入院となった．

入院後経過（Fig. 1）：入院時血液検査では，白血球数10000/㎣，CRP30.0㎎/dlと著明な炎症反応を認めたが，胸部レントゲン検査では著変を認めなかった．入院時のCTスキャンでは，咽頭後隙，両側顎下隙，左舌下隙に膿瘍と考えられる低吸収域を認めた（Fig. 2）．これより咽喉頭炎に続発した深頸部感染症と診断し，即日切開排膿術を施行した．手術では両側顎下部から胸骨上縁にかけU字型に皮膚を切開して膿瘍を開放し，創部にドレーンを挿入した．膿の細菌検査では*Streptococcus intermedius*が検出された．術後は創部を洗浄するとともに，クリンダマインとピペラシリンの全身投与を行った．術後3病日のCTスキャンでは，咽頭後隙，

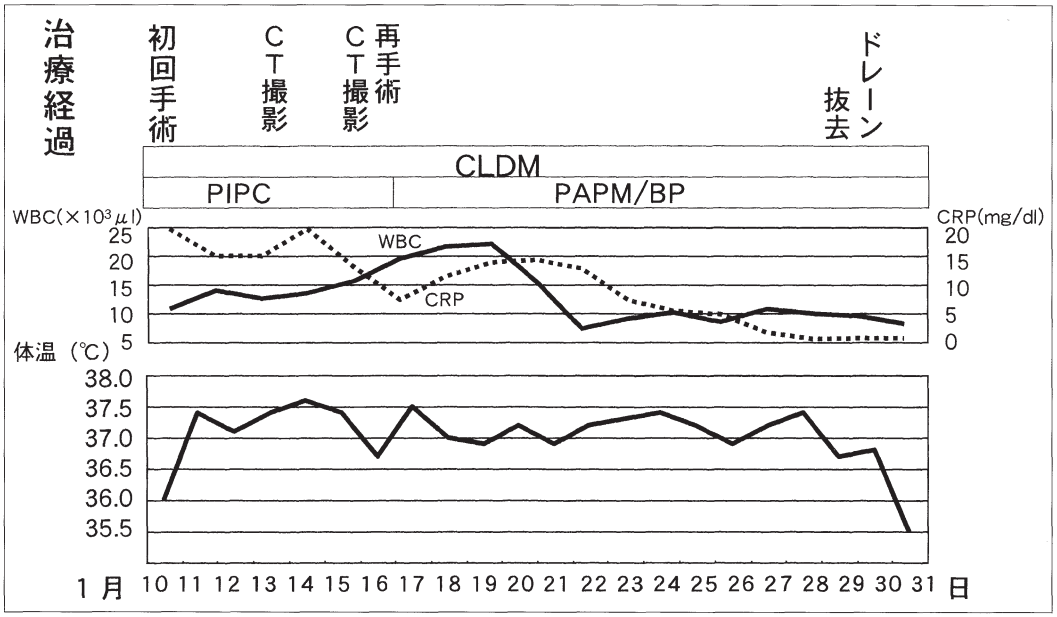

Fig. 1　Clinical couse of case 1

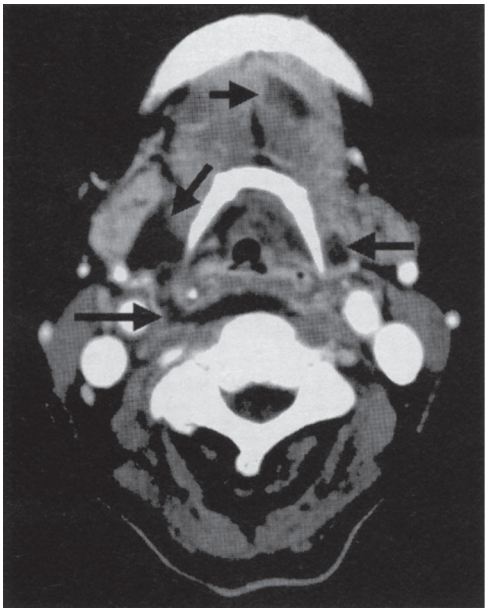

Fig. 2　Case 1：CT scan shows abscess (arrow) of the deep neck.

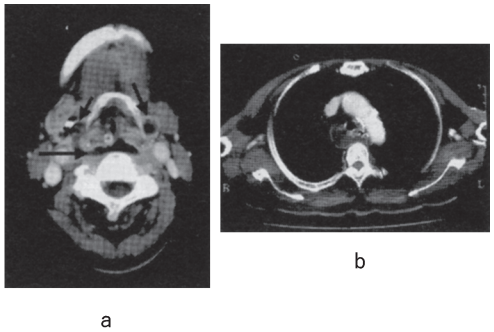

Fig. 3　Case 1：CT scan shows remaining abscess (a, arrow) of the deep neck and abscess (b, arrow) developed to the mediastinum.

両側顎下隙に膿瘍の残存を認めたものの縦隔には著変を認めなかった．6病日に撮影したCTスキャンでは，頸部の膿瘍の残存と縦隔に膿瘍と考えられる低吸収域を認めた（Fig. 3）．このCTから縦隔洞炎を併発したものと判断し，再手術を施行した．再手術では，残存する頸部の膿瘍を再度開放するとともに頸部の切開創から上縦隔にドレーンを挿入した．術後は洗浄を続行するとともに，抗生物質をパニペネム/ベタミプロンに変更したところ症状は改善し，退院となった．

症例2：58歳　女性

主訴：左側頸部腫脹，開口障害

既往歴：15年前から慢性関節リウマチのた

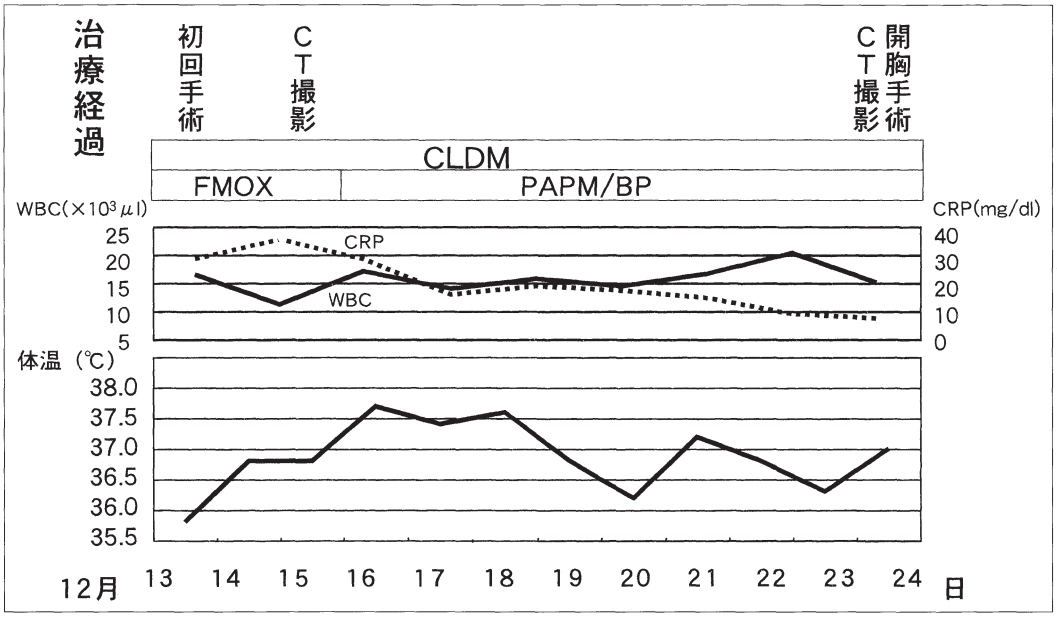

Fig. 4　Clinical couse of case 2

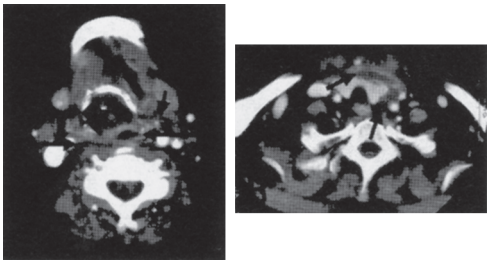

Fig. 5　Case 2：CT scan shows abscess (arrow) of the deep neck.

めステロイド薬を服用

現病歴：1999年12月7日から誘因なく左側頸部の腫脹と疼痛，開口障害が出現したため某歯科医院で抗生物質の投与を受けるも軽快しなかった．同13日に某耳鼻咽喉科医院を受診し深頸部感染症を疑われて当科を紹介され，同日緊急入院となった．

入院後経過（Fig. 4）：入院時血液検査では，白血球数16600/㎣，CRP28.6㎎/dlと著明な炎症反応を認めた．また胸部レントゲン検査では，縦隔陰影の軽度の拡大を認めた．入院時のCTスキャンでは，咽頭後隙，左顎下隙から左舌下隙，さらに甲状腺周囲の内蔵隙と前頸隙に膿瘍と考えられる低吸収域を認めた（Fig. 5）．このため原因疾患不明の深頸部感染症と診断，即日切開排膿術を施行した．手術では左胸鎖乳突筋の前縁に沿って皮膚切開を行い，膿瘍を開放して創部にドレーンを挿入した．膿の細菌検査では*Streptococcus anginosus*が検出された．術後は創部を洗浄するとともに，クリンダマインとフロモキセフの全身投与を行った．術後2病日のCTスキャンでは，咽頭後隙に膿瘍の残存を認めたものの縦隔には著変を認めなかった．3病日から抗生物質をパニペネム/ベタミプロンに変更したところ，ドレーンからの排膿は続いていたが，血液検査では炎症反応の改善が認められたため経過観察した．11病日に撮影したCTスキャンでは，頸部の膿瘍の残存と縦隔に膿瘍と考えられる低吸収域を認めた（Fig. 6）．このCTから縦隔洞炎を併発したものと判断，再手術を施行した．再手術では，残存する頸部の膿瘍を再度開放した．また，胸部外科に依頼し右第4肋間で開胸術を施行し縦隔の膿瘍を開放してドレーンを挿入，さらに頸部の切開創からも上縦隔にドレーンを挿入した．術後は局所

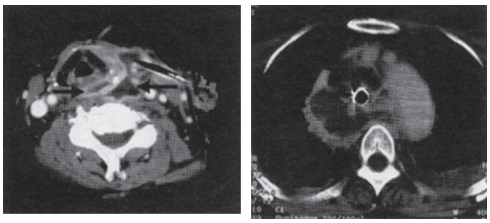

Fig. 6　Case 2：CT scan shows remaining abscess (a, arrow) of the deep neck and abscess (b, arrow) developed to the mediastinum.

洗浄と抗生物質の全身投与を続行し症状は改善，退院となった．

考　　察

頸部には，疎な結合織よりなる間隙が存在する[2,3]．この間隙に生じた蜂窩織炎や膿瘍は深頸部感染症と呼ばれ，口腔，咽頭などの感染症に引き続いて起こることが多い．起炎菌は好気性菌の他に嫌気性菌の場合もあり，これらの混合感染の場合は症状が重篤になるとされている[4]．治療は，切開排膿と感受性のある抗生物質の投与が原則である[1]が，自験例のように比較的早期に治療を開始したにもかかわらず，縦隔洞炎という生命に危険を及ぼす合併症を併発する症例も時に存在する．以下に縦隔洞炎に至った原因と考えられる事項と対策について考察する．

1．患者背景

症例1は73歳の高齢であり，症例2はステロイド薬の常用者であった．これらはいずれも免疫能を低下させ症状を悪化させる要因である[5,6]．また糖尿病患者でも免疫能の低下による易感染性が問題になることが多く，肝・腎機能障害の患者も早期に症状が悪化し，生命予後に重大な影響を及ぼすという報告がある[5,7]．このような基礎疾患をもつ患者では注意が必要と考えられる．

2．病　状

自験例のように膿瘍が咽頭後隙などの頸部の全長に及ぶ間隙に存在する場合や複数の間隙に及ぶ場合は，手術での膿瘍の開放が不完全になることがあり，早期に手術を施行しても病状は改善せず結果的に縦隔へ進展する危険が高いと考えられる．

また自験例では，初回術後も膿瘍が残存していたが，これを経過観察としたことも縦隔洞炎に至った原因の一つと考えられる．特に症例1では初回手術後も炎症反応，発熱が持続しており，膿瘍の残存を示唆している（Fig. 1）．これらの所見は，再手術の施行と抗生物質の変更により徐々に改善していることから，早期に再手術を施行すべきであったと考えられる．一方症例2では，入院時の胸部レントゲンで縦隔陰影の拡大が認められ，術後にはドレーンからの排膿が持続していた．しかし症例1と異なり術後に抗生物質を変更したところ，CRPは減少し著明な発熱も認めなかった（Fig. 4）．このように炎症の状態が隠蔽されたため，実際には炎症が縦隔へと進展していったにもかかわらず炎症が軽快していると判断し，結果的に術後の画像診断の時期が遅れたことに問題があったと考えられる．

3．対　策

高齢者，ステロイド薬の常用者，糖尿病患者，肝・腎機能に異常のある患者などについては，早期に症状が重篤化する危険があるため[5,6,7]，切開・排膿術を施行した後も厳重に経過を観察することが必要である．また頸部全長に及ぶ間隙に病変が存在する場合や複数の間隙に病変が存在する場合は，手術で徹底した膿瘍の開放を心掛けるべきである．さらに症例2のように胸部レントゲンで縦隔陰影の拡大が認められた場合は，CTで膿瘍が認められなくても，いずれ縦隔に膿瘍が形成される危険があること，抗生物質の投与が縦隔進展や炎症の状態を隠蔽する場合があることを認識すべきである．術後は頻回にCTを撮影して経過を厳重に観察し，膿瘍の残存や縦隔への進展が認められた場合は速やかに再手術などの対応をとることが重要であると考えられる．

ま　と　め

早期に手術を施行したにもかかわらず，縦隔洞炎を併発した深頸部感染症の2症例を経験した．2症例ともに初回手術後に膿瘍の残存が認められ，縦隔洞炎に進展した．縦隔洞炎を併発する危険が高いと考えられる症例に対しては，初回手術での徹底的な膿瘍の開放，術後のCT撮影による厳重な経過観察，そして膿瘍の残存や縦隔への進展が認められた場合の速やかな対応が重要であると考えられた．

参　考　文　献

1) 杉尾雄一郎，工藤葉子，山田祐起子，他：深頸部感染症の3症例．耳展 39：636-642，1996.
2) Levitt GW：Cervical fascia and deep neck infections. Laryngoscope 80：409-435, 1970.
3) 市村恵一：筋膜と（筋膜間）隙．JOHNS 14：629-638, 1998.
4) 堀内正敏：深頸部感染症．耳喉頭頸　66：増刊号 137-140，1994.
5) 深本克彦，市川銀一郎：進展した深頸部感染症の治療．耳鼻臨床　88:773-779，1995.
6) 樋爪眞理子，吉原俊雄，佐藤美知子，他：縦隔洞膿瘍膿胸を併発した深頸部感染症例．耳鼻臨床 90：1157-1162，1997.
7) 安藤敬子，佐藤公輝，田淵伴秀：深頸部膿瘍の3例．耳鼻　38：214-219，1992.

連絡先：
〒142-8666　東京都品川区旗の台 1-5-8
昭和大学医学部耳鼻咽喉科学教室
TEL:03-3784-8563
FAX:03-3784-0981