シンポジウム：小児の上気道感染症の現状とその対応

② 小児の急性感染症における重篤な合併症

工　藤　典　代
千葉県こども病院耳鼻咽喉科

② Serious Complications in Children Acute Infection

Fumiyo KUDO
Division of Oto-rhino-lalyngology Chiba Chilrden's Hospital, Chiba

I reported serious complications accompanied by infection in newborns and infants. First of all mastoiditis caused by penicillin-resistant Streptococcus pneumoniae was reported. Then in the case of sinusitis I showed orbital phlegmone of 4-year-old girl and duralmyelitis of 12-year-old girl. In the latter case the diagnosis was based on the shadow in the sphenoidal sinus in MRI findings, though at first it had been diagnosed as meningitis because of consciousness disturbance and convulsion. This is one of the examples that the progression in CT and MRI has made the diagnosis of complications possible in ENT department.

In the stomato-pharyngeal region and also in the submaxilla and neck region various types of abscess are formed, where the airway is oppressed by abscess and disturbance of swallowing and sucking easily occurs besides dyspnea.

Particularly in the case with dyspnea the emergency treatment has to be given. Airway must to be kept in the newborns and infants, if they had dyspnea. The lower is the age, the more difficult is the catching of their symptoms. It is why we sometimes cannot diagnose their complication soon and this leads them to a serious state. So we have to pay enough attention not to overlook any slight change in them.

は　じ　め　に

半世紀以前，小児を扱う医師の関心は感染症，乳児栄養，消化不良症などであり，これらによる乳児死亡数も多く高い致命率の原因となっていた．しかし，抗生物質時代になると化学療法による感染症の変貌は著しく，致命率の低下をもたらし，治癒病態の変化さらには感染症合併症の減少と変化を来した．耳鼻咽喉科領域の感染症の合併症も抗生物質のない時代とくらべると格段に減少したのであろうが，現在では耐性菌や院内感染による新たな問題が生じている．ここでは，小児特に乳幼児で経験した感染症と重篤な合併症について述べる．

Ⅰ．急性中耳炎の合併症

急性化膿性中耳炎の合併症としての急性乳様

突起炎は80年代にはほとんどみられなかったが，90年代には乳幼児にしばしばみられるようになった．多くの場合，起炎菌はペニシリン耐性肺炎球菌（Penicillin-resistant *Streptococcus pneumoniae*；PRSP, Penicillin-intermediate *Streptococcus pneumoniae*；PISP）である．肺炎球菌の耐性の比率が上昇し，しかもこれらは多剤耐性のために経口抗菌薬の効果がなく合併症に発展する．当科での過去10年の症例は，感受性が良好で適切な抗菌薬の投与で乳突洞削開などの手術をせずに治癒させることができている[1]．具体的にはPAPM/BPを70 mg/kg/日，分3にて静脈内投与し，鼓膜切開により排膿する．しかし，最近ではPAPM/BPに対するMICの上昇もみられ，今後の治療は保存療法のみでは困難となる例が生じる可能性がある．

耳性髄膜炎は内耳奇形をもつ乳幼児で急性化膿性中耳炎に引き続き生じる．肺炎球菌が起炎菌として多くみられることから，その耐性の程度や薬剤感受性によっては生死にかかわり，髄膜炎が治癒しても後遺症を残すことがある．髄膜炎を生じた段階で，診断をつけ瘻孔閉鎖手術を行うことが望ましいが，何度か髄膜炎を反復するまで見過ごされることが多い．髄膜炎の際の中耳炎の所見，一側耳（或いは両側耳）の高度感音難聴，CTによる内耳奇形の存在で診断可能であり，さらに鼓膜切開により髄液漏が生じれば確定となる[2]．

Ⅱ．副鼻腔炎合併症

副鼻腔の発育が未熟な小児でも，上顎洞骨髄炎，眼窩合併症（眼窩周囲蜂窩織炎も含む），球後視神経炎，頭蓋内合併症としては化膿性髄膜炎，前頭葉膿瘍，海綿静脈炎等がある．

ここでは急性特発性蝶形洞ピオケーレによる脊髄硬膜炎の例をあげた（Fig. 1）．症例12歳女児，初発症状は左頭痛と吐気である．4日後に39.5℃の発熱と左耳痛，1週間後に嘔吐，高熱は持続．3週後に意識障害と痙攣が生じた．鼻内所見で左中鼻道より膿汁が少量と膿性の後鼻漏がみられ，MRIで蝶形洞に陰影が認められた．蝶形洞のピオケーレの疑いで，蝶形洞の開放を行ったところ膿汁が多量に流出した．膿の検鏡では*Staphylococcus aureus*が多量に存在した．術後は，解熱し意識は正常化した．

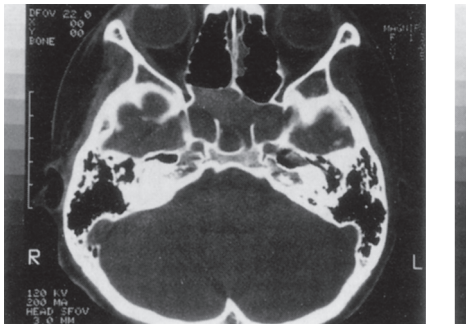

Fig 1. Duralmyelitis due to sphenoid pyocele in 12-year-old girl; axial CT scan

また，4歳女児で眼窩周囲蜂窩織炎を生じた例も経験した．CTなど画像診断が有効で治療は中鼻道からの排膿と抗生剤の静注で治癒した．

これらのように副鼻腔炎の合併症は排膿のためのドレナージ，症例によっては全身麻酔下での副鼻腔手術，起炎菌に感受性のある薬剤の投与が基本である．

Ⅲ．口腔・咽頭領域の感染症と合併症

この領域の感染による膿瘍形成は，低年齢児程，容易に呼吸困難と哺乳・嚥下障害をもたらす．口腔．咽頭の粘膜下の膿瘍形成による気道圧迫で呼吸障害が生じる．急変し気道確保が必要となることが多いことから十分な注意が必要である．

乳幼児では代表的なものとして咽後膿瘍がある．喘鳴と発熱が主訴の場合が多く，症状のみでは診断が困難であるが，上咽頭高圧撮影により診断が可能である．咽後膿瘍には ①原因不明の咽後膿瘍[3]，②異物による膿瘍[4]，③下咽頭梨状窩瘻孔による膿瘍形成などがあげられる．

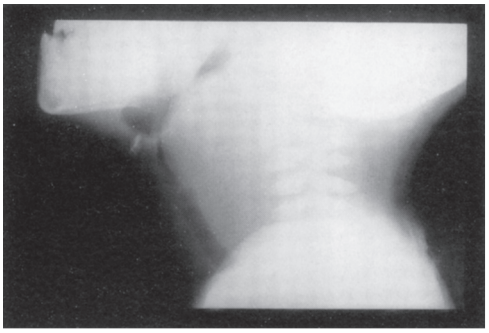

Fig. 2　Retropharyngeal abscess due to the left piriform sinus fistula in 2-year-old boy; XP epipharynx profile

Fig. 3　Submaxillar abscess in 1-month-old boy

①は新生児期には黄色ブドウ球菌によるものが多く，出生後感染が疑わしい．過去10年の報告では10例中5例が黄色ブドウ球菌との報告がある[5]．全身麻酔下で切開排膿を行い，適切な抗菌薬を使用する．Fig. 2は呼吸困難で救急処置を必要とした③の2歳男児の上咽頭高圧撮影像である．

Ⅳ．頚部顎下部の細菌感染

頚部や頤下，顎下部に生じた膿瘍も年齢が小さい程，呼吸や嚥下に対する影響が大きい．Fig. 3は生後1か月の男児に生じた顎下部の膿瘍であり，呼吸障害を来し，気管内挿管となった例である．乳児は皮下脂肪が厚いため膿瘍の存在は触知しがたいが，硬結がわずかに触れたことから膿瘍疑いとなった．穿刺吸引の膿から黄色ブ菌が検出され膿瘍の切開排膿で治癒し挿管チューブの抜管に成功した．

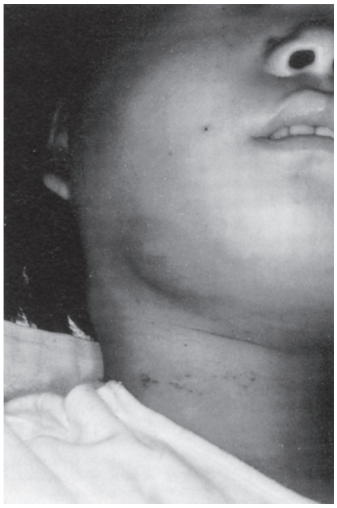

Fig. 4　Multiple subcutaneous abscess in acute myelocytic leukemia in-8-year-old girl

Table 1　The symptoms of the infection in stomato-pharyngeal region and submaxilla and neck region in infants

機嫌が悪い・ミルクの飲みが悪い・元気がない 口に入れたものを吐く・視線があわなくなった
どこか（頚部や耳）に触ると泣く・腫れているようだ 頚部を傾けている（炎症性斜頚）・ゼーゼーする
→発熱・陥没呼吸・呼吸音の乱れ
→血液検査・超音波/XP/CT/MRI等の画像診断 膿汁/穿刺液の塗沫培養検査と細胞診

新生児・乳児の口腔咽頭および顎下部頚部の感染症の症状をTable 1にあげた．

Fig. 4は10歳女児の顔面頚部に生じた多発性の皮下膿瘍である．免疫機能が正常であれば膿瘍が多発することは稀なため，全身疾患を考える．易発病性の原因としては

① 非特異的・特異的免疫機構の破綻
② 化学療法による皮膚正常細菌叢の破綻
③ 皮膚損傷
④ 皮脂中の脂肪酸減少による皮膚面のpHの上昇
⑤ 栄養低下

がある．Fig. 4は顔面頚部の多発性の膿瘍を主

訴として来院し，血液検査で急性骨髄性白血病であった症例である．なお皮膚軟部組織感染症の起炎菌としては黄色ブドウ球菌が多数を占める．

ま　と　め

新生児や乳児・小児でも成人と同様の感染症合併症が起こり得るが，その特徴として ①症状を適格に把握しにくいこと，そのために ②確定診断が遅れがちになること，③呼吸困難や嚥下障害・哺乳障害が容易に生じること，③症状の急変により生死にかかわる可能性が多いことがあげられる．また中耳炎にしても低年齢程耐性菌の比率が高いうえに免疫産生能が低いことから合併症も生じやすい．わずかな変化を見逃さないこと，ただ機嫌がわるいという場合でも初発症状のことがあり，成人とは異なる注意が必要である．

参　考　文　献

1) 工藤典代，笹村佳美：乳幼児の急性乳様突起炎の臨床的検討 —— 特にペニシリン低感受性肺炎球菌の関与と治療について ——．日耳鼻 101：1075-1081, 1998.
2) 工藤典代，笹村佳美，宇田川優子 他：髄膜炎を反復した両側 Mondini 型内耳奇形の一症例．Otol Jpn 7(3)：207-212, 1997.
3) 佃　朋子，工藤典代：喘鳴・発熱を主訴とした乳児の咽後膿瘍 2 症例．小児耳鼻咽喉科 20(1)：42-46, 1999.
4) 佃　朋子，工藤典代：2 か月以上介在した乳児の咽頭異物 2 症例．日耳鼻 103：24-27, 2000.

連絡先：工藤典代
〒266-0007　千葉市緑区辺田町 579-1
千葉県こども病院耳鼻咽喉科
TEL　043-292-2111　FAX　043-292-3815