腫瘍浸潤と思われた翼口蓋窩アスペルギルス症の1例

上村尚樹　須小　毅　鈴木正志
大分医科大学耳鼻咽喉科学教室
茂木五郎
大分医科大学

A Case Report of Pterygoid Fossa Aspergilloma Suspected to be Tumor Invasion

Naoki UEMURA, Takeshi SUKO, Masashi SUZUKI
Depatment of otolaryngology, Oita Medical University
Goro MOGI
Oita Medical University

A 72-year-old male with pterygoid fossa Aspergilloma was reported. He had been diagnosed as malignant lymphoma. Instead of treatment, he had been suffered from right facial pain for several months. Computed tomography scans revealed that a mass with bone destruction was in pterygoid fossa, so he was treated with radiotherapy. But these treatments were not so effective that he had visited our department for second opinion. Histological diagnosis was Aspergolloma at open biopsy. He was treated with antimycotic drugs, but he died of mycotic meningitis.

We reviewed 23 cases of nasal and paranasal mycosis treated in our hospital for the past 20 years. only 8 cases were with complications which might cause immunosuppression. A CT scan was performed in 13 cases. CT findings of mycosis were similar to ones of tumor. MRI was performed in 10 cases. The characteristic MRI findings were comparatively low signal shadow on both T1 and T2 weighted images with no enhancement. The MRI findings appear to be more characterisitic than that of CT.

はじめに

副鼻腔真菌症は以前は稀な疾患とされきたが、近年増加傾向にあるといわれ、時に不幸な転帰をたどる症例も報告されている[1]．また腫瘍が疑われるような臨床症状あるいは画像所見を呈することもあり診断に苦慮することも少なくない．今回我々は腫瘍浸潤と思われた翼口蓋窩アスペルギルス症の1例を経験したので，当科における過去20年間の症例を検討し，腫瘍性疾患との相違点，類似点を含め報告する．

症　　例

症　例：72歳，男性

主　訴：右頬部痛，腫脹

既往歴：悪性リンパ腫，痛風

家族歴：特記事項なし

現病歴：平成11年4月より悪性リンパ腫の診断で近医内科にてエトポシド，プレドニゾロンを内服していた．平成12年8月頃より右頬部痛，腫脹が出現し，MRIを施行され右上顎洞内に腫瘍性病変を認め，上顎腫瘍（悪性リンパ腫）の診断で，平成13年2月7日γナイフを19Gy施行された．しかしその後も症状の改善なく，また開口障害も出現してきたため，3月14日当科紹介された．初診時に上顎洞穿刺を施行したが，細菌検査，細胞診では真菌や腫瘍細胞は認められず，確定診断目的にて4月2日当科入院となった．

入院時現症：入院時体温37.3度，軽度の顔面腫脹を認め，開口は1横指，右の瞳孔は散大し，角膜反射，対光反射は消失していた．また，右顔面皮膚の知覚も明らかに低下していたが，その他，鼻腔を始め，耳鼻咽喉科的に異常は認められなかった．全身のリンパ節も触知しなかった．血液検査では白血球が1900と著明に低下，CRPが24.9と異常高値を呈していた．

画像所見：鼻単純レントゲン写真では右上顎洞の上壁と外側壁に骨融解像，洞内に軽度の陰影を認めた．CTでは上顎洞内は粘膜肥厚を認め，上壁，後壁が骨破壊されていた．またその後方で翼口蓋窩～側頭下窩にかけて造影CTにて内部不均一の陰影を認め，翼突筋に浸潤していた（Fig.1）．MRIではT1，T2強調画像で低信号，ガドリニウムで周辺が不均一に造影されており，T2強調画像では洞粘膜は高信号を呈している（Fig.2）．

経　過：リンパ腫も含め腫瘍性疾患の浸潤を

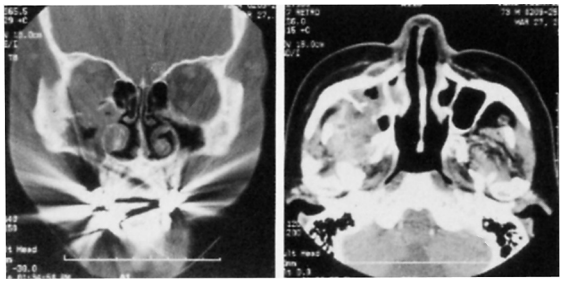

Plain CT　　Enhanced CT

Fig.1　CT scans show soft tissue mass in the maxillary sinus of the right side with bone destruction and with invasion into pterygoid muscles.

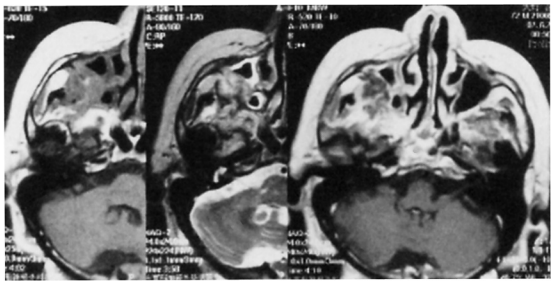

T1　T2　Gd enhanced T1

Fig.2　T1-weighted MRI, T2-weighted MRI and Gd-enhanced T1-weighted MRI, suggesting soft tissue mass in the maxillary sinus of the right side

Table 1. Past histories and chief compaints in the past 20years of our department (n=23)

主　訴	
頬部痛	: 7 例
鼻　閉	: 4 例
鼻　漏	: 3 例
頬部腫脹	: 2 例
頭　痛	: 2 例
その他	: 5 例

既往歴	
なし	10 例
糖尿病	7 例
鼻アレルギー（ステロイド未使用）	3 例
高血圧	3 例
喘息（ステロイド未使用 ）	2 例
前立腺肥大症	2 例
悪性リンパ腫	1 例
パーキンソン病	1 例
胆石	1 例

疑い，平成13年4月5日全身麻酔下に経上顎洞的に生検を施行した．洞内粘膜は浮腫状，後方は乾酪性の壊死組織と思われるものが充満していた．後壁は破壊され，翼突筋も壊死に陥り，瘢痕化していた．術中迅速病理検査で真菌症と診断されたため，壊死組織の可及的除去と鼻腔とのドレナージを十分につけ手術を終了した．

病理組織像では，二分枝を示す菌糸と明瞭な隔壁を持つアスペルギルスが粘膜内にも浸潤しており，浸潤型アスペルギルス症と診断し，抗真菌剤の全身投与と局所の洗浄を開始した．手術後フルコナゾールの全身投与，アンホテリシンBの局所洗浄を施行したが，術後10日経過した時点で突然視力の低下をおこし，真菌性眼内炎との診断をうけた．以後も治療を継続したが眼球，眼瞼結膜の浮腫も増悪した．洞内を観察しても乾酪様壊死物質は残存，CTにても頭蓋内への炎症の波及はないものの病巣の遺残は明らかで開口障害，視機能も改善しなかった．入院時1900だった白血球は7020に改善し，またCRPは徐々に減少，4.4まで低下し，しばらく状態は安定していた．しかし8月にはいり意識混濁が生じ，真菌性髄膜炎にて8月29日永眠された．

考　　察

副鼻腔真菌症は以前はまれな疾患とされてきたが，近年増加傾向にあると言われている．その理由として抗生物質やステロイドの頻用によって免疫力の低下，あるいは菌交代現象を来すためとの指摘もある[2]．当科における過去約20年間の副鼻腔真菌症のまとめをTable 1に示す．本症例も含め上顎洞真菌症における症状では，頬部痛が7例ともっとも多く，その他鼻閉，鼻漏，頬部腫脹などが認められ，腫瘍性疾患と類似していた．

既往歴では糖尿病あるいはステロイド使用など，免疫能を低下させる疾患や薬剤を使用している症例が多いと思われたが，当科で経験した症例では8例（34.8%）にしかみられず15例は免疫能を低下させる疾患とは考え難い疾患であった．他の報告をみても免疫能低下を来す基礎疾患や薬剤を使用している症例は少ないとされている[3,4,6]．

画像所見でCTでは骨壁の肥厚，石灰化を認めることが多く,骨破壊像を伴うことは少ないようである[5]．しかし本症例のように骨破壊像を呈することもあり，この点では腫瘍性疾患と類似している．MRIでは，真菌症の場合，T2強調画像で無～低信号，造影効果もみられないのがほとんどであり，これは諸家の報告のよう

Table 2. CT and MRI findings in the past 20years of our department

MRI所見

	信号域			造影効果	
	low	iso	high	+	-
T1	1	9	0		
T2	8	1	1		
Gd				1	9

CT所見

	有	無
骨壁肥厚	7	3
石灰化	7	3
骨破壊	2	8

に真菌症の特徴的な所見と言えるであろう[7]（Table 2）．悪性リンパ腫ではT2強調画像で高信号で，均一に造影されるのが一般的である．また扁平上皮癌では，辺縁が不整で，不均一に造影されることが多く，T2強調画像では等信号，また乳頭腫では一般にT2強調画像で高信号を呈することが多いとされている[8]．

本症例のごとく悪性リンパ腫などの基礎疾患や薬剤などで宿主の免疫力低下を来す可能性のある症例で腫瘍性病変を疑うものに対してはCTやMRI，特にMRIを十分に検討し，真菌症も念頭に置く必要があると思われた．

ま　と　め

1）腫瘍浸潤と思われた翼口蓋窩アスペルギルス症につき報告した．

2）宿主の免疫低下のある症例で腫瘍が疑われたものに対しては画像検査，特にMRIを十分に検討し真菌症も念頭に置く必要があると思われた．

参　考　文　献

1）牧野浩二，鳥原康治，東野哲也，他：不幸な転帰をとった副鼻腔真菌症．JOHNS，vol15, No. 3：483-486, 1999.

2）坂倉　淳，山本祐三，伊藤　尚，他：カラー図説　上顎洞真菌症．耳鼻臨床 92（3）：218-219, 1999.

3）北秀　明，朝倉光司，石川忠孝，他：鼻副鼻腔真菌症の臨床的検討．耳鼻臨床 92（2）：151-155，1999.

4）高倉大匡，麻生　伸，藤坂実千郎，他：副鼻腔真菌症の検討．耳鼻臨床 92（1）：43-50，1999.

5）堀部よし恵，田口　明，佐藤孝至，他：真菌性上顎洞炎の骨硬化像の検討．耳鼻臨床 91（4）：353-360，1998.

6）東松琢郎，国部　勇：視覚障害を生じた蝶形骨洞アスペルギルス症例．耳鼻臨床 93（9）：737-741，2000.

7）太田　康，仙波哲雄，石塚鉄男，他：副鼻腔真菌症のMRI診断の有用性．耳鼻臨床 85（10）：1603-1609，1992.

8）夜陣紘治，森山　寛，八木聡明，他：鼻・副鼻腔．新図説耳鼻咽喉科・頭頸部外科講座：50-53.

連絡先：上村尚樹
〒879-5593　大分郡挾間町医大ヶ丘1丁目1番地
大分医科大学耳鼻咽喉科学教室
TEL　097-586-5913