最近経験した乳幼児急性乳様突起炎

小林一女　難波真由美　平野寿美子　洲崎春海
昭和大学医学部耳鼻咽喉科学教室

Clinical Features of Acute Mastoiditis in Children

Hitome KOBAYASHI, Mayumi NAMBA, Sumiko HIRANO, Harumi SUZAKI
Depertment of Otolaryngology, Showa University

Six children were diagnosed and treated for acute mastoiditis at Showa University Hospital between 2000 and 2002. Their clinical features were studied. Five of them were under 2 years old. These five patients, who had no episode of acute otitis media, had high fever for several days in spite of being treated with antibiotics. All patients examined with CT scan. Four of them with retroauricular subperiosteal abscesses were treated with drainage and ventilation tube insertion or myringotomy. Two of them with bilateral acute mastoiditis were treated with myringotomy and ventilation tube insertion. All patients were simultaneously administered intravenous antibiotics. Three strains of *Streptococcus pneumoniae, 1 Penicillin-intermediate resistant Streptococcus pneumoniae* (PISP) and 1 *β-lactamase negative ampicillin resitant* (BLNAR) were detected. From these results it could be thought that a case of continuous high fever, especially in patients under 2 years old, which is resistant to antibiotic therapy should be examined with otoscopy and CT scan for diagnosis of acute mastoiditis.

はじめに

耐性菌の出現により小児急性中耳炎の難治例や合併症が報告されている．われわれは2000年から2002年に6例の急性乳様突起炎を経験したので臨床的に検討し報告する．

対象

対象は2000年から2002年8月に当科を初診した6例である．年齢は生後7カ月から4歳で，男児5例，女児1例である．これら6例の臨床症状，起因菌，画像所見，治療法について検討した．

結果

初発症状は4歳児が耳痛であったが，他の5例は全例38〜39℃を越す発熱であった．全例に耳後部の腫脹を認めた．6例中4例は小児科を初診した．発熱から耳後部腫脹までの期間は2〜11日であった．小児科初診例は耳後部の腫脹に気づいてから耳鼻咽喉科を受診していた．当科受診までの期間は発熱を認めてから15日〜1カ月であった．中耳炎の既往がある症例はなく，4例が保育園に通園中であった．その他1カ月前に肺炎で入院した症例が1例，2カ月前に喘息・気管支炎で加療された症例が1例あっ

た（Table 1）．初診時外耳道の腫脹を2例，外耳道ポリープを1例，耳漏を2例に認めた．鼓膜所見は混濁，軽度発赤の症例が多かった．顔面神経麻痺，頭蓋内合併症を認めた症例はなかった．

検出菌・投与抗菌薬について

各症例から検出された菌と使用した抗菌薬をTable 2に示した．肺炎球菌が4例に検出されうち1例が *Penicillin-intermediate resistant Streptococus pneumoniae*（PISP）であった．その他 *β-lactamase negative ampicillin resistant*（BLNAR）が1例検出された．初診時には耐性菌の感染を考慮し，ペニシリン薬の経口，点滴もしくはカルバペネム系抗菌薬の点滴を選択し投与した．

画像所見・手術法について

初診時全例にCT検査を施行した．乳様突起炎の診断は耳後部の腫脹，発熱，鼓膜所見，画像検査で行なったが，特にＣＴが有用であった．6例中2例に両側の乳様突起炎を認めた（症例1，6）．この2例は骨膜下膿瘍の形成はなく，症例1には両側の鼓膜切開，腫脹した外耳道後壁の切開術を行なった．症例6にはチューブ留置と鼓膜切開を行なった．画像上3例に側頭骨皮質骨の骨破壊を認めた．3例で骨膜下膿瘍の形成を，1例に骨膜下膿瘍の形成と皮下膿瘍の形成を認めた．膿瘍を形成した症例では膿瘍切開排膿術と中耳チューブ留置術，鼓膜切開術を行なった．対側が滲出性中耳炎であった症例が2例（症例2，3）認められた（Table 3）．術中腐骨や肉芽形成の所見は認められず，乳様突起削開術を行なった症例はなかった．

CTで乳突蜂巣の含気が回復したのを確認し，症例3，4は4カ月後，症例5は6カ月後にチューブを抜去した．

症例の呈示

症例3は1歳1カ月男児である．2001年12月1日から39℃を越す発熱を繰り返していた．近医小児科より感冒の診断で抗菌薬を投与されたが，12月9日右耳前部が腫脹し，また12日には耳後部が腫脹してきた．15日近医耳鼻咽喉科を受診し，同日当院を紹介されて受診した．既往歴に特記すべきことない．2001年11月より保育園に通園し始めたところであった．

初診時右耳前部から後部に腫脹を認め，右鼓膜は黄白色で混濁していた．側頭骨ターゲットCTをFig. 1に示す．右耳は中耳腔から乳突蜂巣に軟部組織陰影が充満し，耳後部皮下が著明に腫脹していた．さらに側頭部皮質骨の骨破壊を認めた．左耳の中耳，乳突蜂巣にも軟部組織陰影を認めた．以上より右急性乳様突起炎，骨膜下膿瘍の診断で同日切開排膿術，右鼓室内チューブ留置術を行なった．術後よりPanipenem/Betamipron（PAPM/BP）の点滴，Amoxicillin（AMPC）の経口投与，創部の洗浄処置を行ない経過良好にて12月25日に退院した．2月26日の側頭骨CTにて両耳の乳突蜂巣の含気化を確認し，4月18日チューブを抜去した．以後経過良好である．膿瘍よりPISPが，耳漏より *Coagulase negative Staphylococcus*（CNSC）が検出された．

考　　察

小児急性乳様突起炎の発症年齢は赤上ら[1]の報告では1991年以降3歳未満が92%と多くを占めているが，われわれの症例も6例中5例が2歳以下であった．乳幼児では骨髄様組織が豊富で，乳突蜂巣の発育が未完成であるため炎症が波及しやすいと言われている．また，この時期は母親からの受動免疫が消失し，肺炎球菌の共通抗原である $P_{sp}A$ に対する特異的抗体価を測定すると生後半年から2歳はIgG値が最も低い時期に相当する[2]．さらに赤上ら[1]は乳様突起炎の発症は初感染が多いと報告しているが，われわれの症例も全例初感染であった．初感染の場合，菌に対する特異的抗体価が低いことが推察される．以上より免疫学的に未熟な2歳以

Table 1　Backgrounds of cases

case	age. sex	symptom	visit	days to ENT	acute otitis	nursery	past history
1	7M male	fever	pediatrics	6days	−	−	−
2	11M female	fever	pediatrics	15days	−	○	pneumonia
3	1Y1M male	fever	pediatrics	15days	−	○	−
4	4Y male	earache	ENT		−	kindergarten	asthma
5	1Y8M male	fever	pediatrics	2days	−	○	−
6	11M male	fever	ENT		−	○	−

Table 2　Results of culture

case	detected bacteria	antibiotic
1	PSSP (otorrhea, nasopharynx)	AMPC po
2	M.catarrhalis (pharynx), PSSP (otorrhea)	ABPC div
3	PISP (abscess)	PAPM/BP div, AMPC po
4	negative (abscess, otorrhea)	IPM/CS div
5	PSSP (abscess)	PAPM/BP, CLDM div
6	BLNAR (otorrhea)	PAPM/BP div, CDTR po

Table 3　Results of CT scan・Treatment

case	ear side	destruction of bone	treatment
1	both	abscent	myringotomy
2	left	mild	drainage・myringotomy
3	right	severe	drainage・ventilation tube
4	left	mild	drainage・ventilation tube
5	left	abscent	drainage・ventilation tube
6	both	abscent	myringotomy・ventilation tube

affected side　　normal side

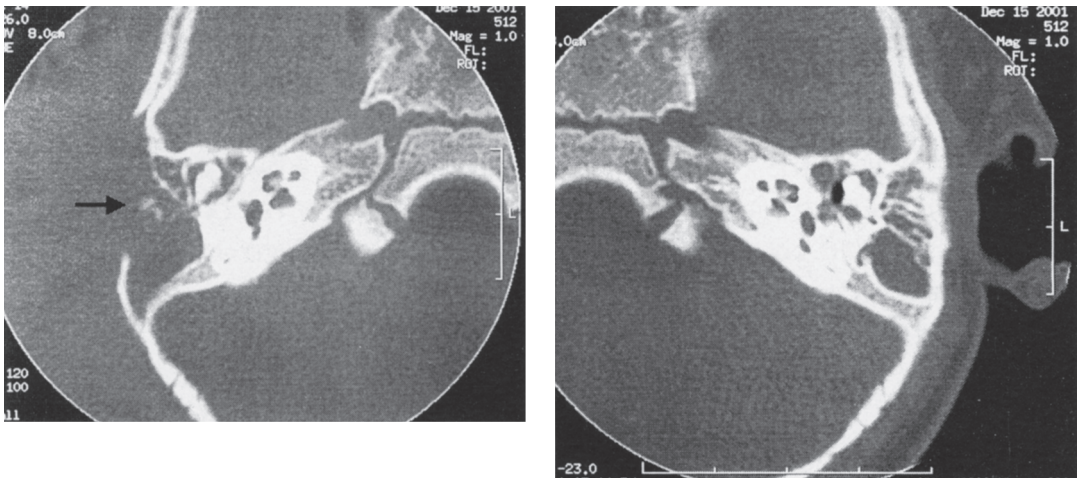

Fig. 1　findings of CT scan
Destructon (arrow) of cortical bone was observed.

下の乳幼児では，急性中耳炎に対する適切な加療が遅れると重症化することが推察される．

菌検査では肺炎球菌が4例検出された．起因菌は肺炎球菌の検出が多く，耐性菌の割合が増えている事が報告[1, 3, 4]されている．われわれの症例はPISPが1例，BLNARが1例のみ認められた．

6例中4例で骨膜下膿瘍を形成し，うち1例は皮下膿瘍も合併していたが，切開排膿術のみで全例治癒している．抗菌薬の発達した現在では乳様突起削開術を行なわなくとも，多くの症例で治療が可能と考える．特に乳幼児ではできるだけ乳突蜂巣の粘膜は温存すべきと考えている．術後，乳突蜂巣の含気の回復経過をCTで観察すると，含気が完全に回復するのに3カ月程度要する．乳幼児の乳様突起炎では換気チューブの留置は最低3カ月は必要と思われる．

急性乳様突起炎の発症要因として，宿主側の免疫能，起因菌の種類，適切な診断，治療があげられる．われわれが経験した症例では耐性菌検出の割合が必ずしも多くなく，宿主側の免疫能が未熟であったことが一番大きな要因と思われる．2歳以下の乳幼児では耐性菌の感染でなくとも，炎症が重篤になりやすいことは注意すべきである．したがって中耳炎の適切な診断，治療が望まれる．多くの症例が38～39℃の発熱を主訴に小児科を受診している．通常の抗菌薬の投与で3日で解熱しない場合，必ず耳鼻咽喉科医による鼓膜所見の観察が必要と考える．渡邊ら[5]は鼓膜所見に異常のない急性乳様突起炎症例が22%認めたと報告している．われわれが経験した症例の多くは，鼓膜は軽度発赤，混濁のみで発熱の程度と所見が一致しないと思われた症例もある．抗菌薬の投与が行なわれても解熱しない乳幼児の急性中耳炎に対しては，鼓膜の発赤が軽度でも積極的に鼓膜切開を行なうべきと考えられる．またできるかぎり画像検査を行い早期に診断を行なうことが望ましいと考える．

文　　献

1) 赤上由美子，小山　悟，石塚洋一，他：小児急性乳様突起炎11症例の検討．耳展 43：43-48, 2000
2) Samukawa T, Yamanaka, N, Hollingshead S, et al: Immune responses to specific antigens of *Streptococcus pneumoniae* and *Moraxella catarrhalis* in the respitraory tract. Infect Immune 68: 1569-1573, 2000
3) 工藤典代，笹村佳美：乳幼児の急性乳様突起炎の臨床的検討．日耳鼻 101：1075-1081，1998
4) 糸数哲郎，田中克典：乳幼児急性乳様突起炎の4例．耳喉頭頸 74：461-465，2002
5) 渡邊徳武，植山茂宏，茂木五郎：乳幼児急性乳様突起炎の臨床像．耳鼻臨床 85：895-904，1992

質　疑　応　答

質問　鈴木賢二（藤田保衛大第2病院）

IgG2のSlow starterとか欠損等はありませんでしたか．PSSPだとABPC等は有効と思うがDoseは？

応答　小林一女（昭和大）

前医で使用されていた抗菌薬はCFPN，CDTRであった．投与量は不明である．

連絡先：小林　一女
〒142-8666
東京都品川区旗の台1-5-8
昭和大学医学部耳鼻咽喉科学教室
TEL　03-3784-8563　FAX　03-3784-0981
メール　hitomek@med.showa-u.ac.jp