眼窩骨膜下膿瘍の一例

波多野　都　近藤　悟　吉崎智一　古川　仫
金沢大学院医学系研究科　脳医科学専攻
脳病態医学　感覚運動病態学（耳鼻咽喉科教室）

Abstract A Case of Subperiosteal Orbital Abscess

Miyako HATANO, Satoru KONDO, Tomokazu YOSHIZAKI, Mitsuru FURUKAWA
Department of Otolaryngology, Kanazawa University school of Medicine

We reported a case of pediatric subperiosteal orbital abscess with defective vision and oculomotor dysorder and hypertonia bulbi. The patient was 3-year-old girl. CT scan revealed subperiosteal orbital abscess,therefore endoscopic subperiosteal orbital abscess dranage was performed.
Because of narrow nasal cavity, forceps operation was not so easy, however under endoscopy the anterior ethmoid sinus was resected largely enough to drain subperiosteal orbital abscess.
After operation, visual symptom was rapidly improved and endoscopic openinng of anterior ethmoid sinus and abscess dranage was suggested useful procedure with pediatric subperiosteal orbital abscess.

はじめに

眼窩と副鼻腔は隣接して存在し，副鼻腔疾患により種々の眼症状をきたすことが少なくない．今回我々は急性副鼻腔炎から波及した小児の眼窩骨膜下膿瘍に対し，鼻内視鏡下開放術を施行する機会を得たがその経過に文献的考察を加え報告する．

症例

症例：3歳，女児

主訴：左眼球突出，視力障害

既往歴：特記すべきことなし

現病歴：平成14年4月29日より感冒様症状をみとめ，30日近医を受診し，咽頭炎の診断で抗菌薬の内服を開始した．5月1日より膿性鼻漏が出現し，2日より左眼窩周囲の発赤と腫脹をみとめたため，3日近医眼科を受診したところ，左眼球の上転障害，左視力低下，左眼圧亢進がみとめられたため同日当院救急外来に紹介受診となった．

眼科的所見：対光反射は正常で眼底検査では異常なし．視力は右が0.1と低下．眼圧は左が29mmHgと亢進．眼球突出度は 左が16mmと突出．

血液検査：WBC 18400/mm^3, CRP 3.8mg/dl

鼻内所見：左右ともに鼻腔粘膜が腫脹しており，深部までみえず．

入院時のCT像（Fig. 1）では上顎洞および篩骨洞にび漫性の陰影をみとめた．左の眼窩には前部篩骨洞の紙様板の骨欠損および内下方か

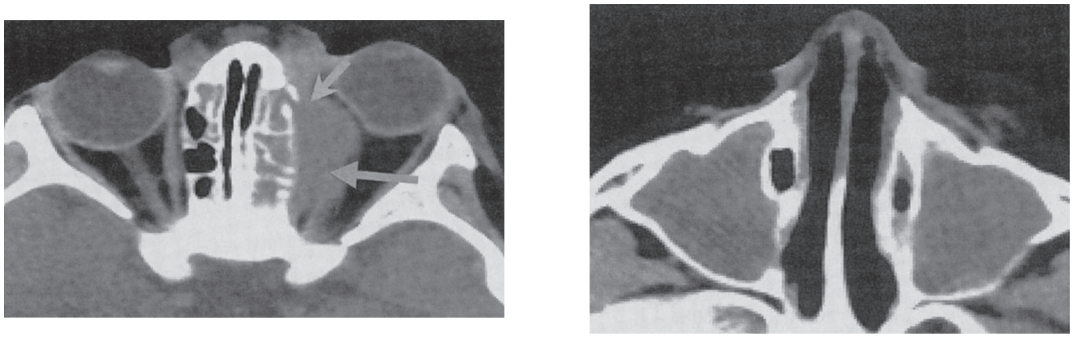

上顎洞および篩骨洞にび漫性の陰影をみとめた．左の眼窩には前部篩骨洞の紙様板の骨欠損および内下方から骨膜下に進展した膿瘍と考えられる陰影をみとめた．

Fig. 1　入院時 CT 所見

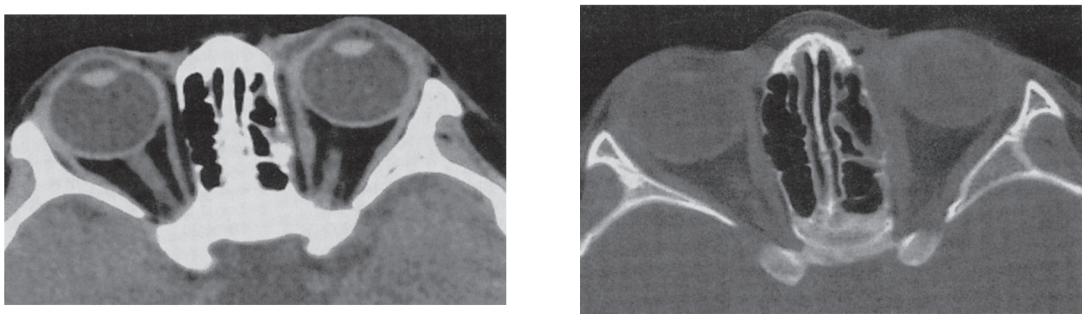

前部篩骨洞の粘膜肥厚があるが，膿汁と思われる陰影は消失していた．

Fig. 2　退院後 CT 所見

ら骨膜下に進展した膿瘍と考えられる陰影をみとめた．この陰影は内直筋，下直筋および眼球を圧迫していた．

そこで緊急手術の適応と判断し，同日，鼻内視鏡下前部篩骨洞開放術，膿瘍開放術を施行した．

術中所見：篩骨胞を開放したところ多量の膿汁の排出がみられた．続いて前部篩骨洞を可及的に開放，上顎洞膜様部も開放し多量の膿汁を吸引除去した．そして，前部篩骨洞紙様板を広く明視下において眼窩に軽く圧をかけ，可動性のある骨片を慎重に除去したところ篩骨洞と同様の白色の膿汁の排出を認めた．

術後経過：術後，視力障害に対してプレドニン（PSL）を 10mg，副鼻腔炎に対しカルベニン（PAPM/BP パニペネム／ベタミプロン）500mg の点滴静注を開始した．翌日，左眼瞼腫脹，発赤は劇的に改善し，上転障害も消失し，視力検査では左が 0.6 と回復した．PSL も 5mg に減量し 7 日には off とした．7 日の採血では WBC 7600/mm^3，CRP も 0.3mg/dl と正常化した．視力は両側とも 1.0 に回復した．カルベニン点滴を 7 日まで続け 8 日からメイアクト（CDTR セフジトレンピボキシル）内服とし，5 月 10 日，退院となった．（Table 1）

術後 11 日目の CT 像（Fig. 2）では，前部篩骨洞の粘膜肥厚があるが，膿汁と思われる陰影は消失していた．

考　　察

小児の急性副鼻腔炎は初期には鼻症状を呈さず，頭痛，発熱や倦怠感などが全面にでること

Table 1　入院後経過

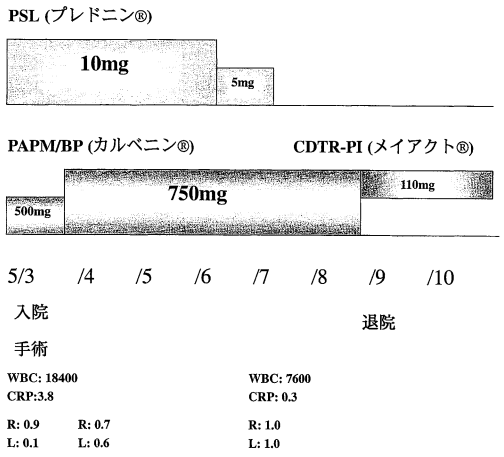

が多く，また小児の場合，紙様板の発育が不十分であるため炎症が容易に眼窩内に波及しやすく，眼窩蜂窩織炎および眼窩内膿瘍をおこす危険もある[1]．

またこのためまず小児科，眼科を受診し重篤な状態になってから耳鼻科を受診する例もすくなくない．

好発年齢は6歳から8歳で女子よりも男子に多くみられる．

主要病変は上顎洞，篩骨洞が多く，起因菌は小児では *Hemophilus influenzae*，*Streptococcus pneumoniae* が多くみとめられる[2]．今回の症例では起因菌は同定できなかった．当科受診時以前に近医にて内服の処方をうけていたためと考えられる．

眼窩内炎症のうち60～80%は急性副鼻腔炎由来であると報告されており（Chandler[3]，佐久間ら[4]，1970年Chandlerらは眼窩内炎症を5つのグループに分類した[3]．①眼瞼の腫脹がみられるが視力は正常にたもたれている炎症性浮腫，②眼窩内容のびまん性浮腫と脂肪組織への浸潤があるが膿瘍の形成はない眼窩蜂窩織炎，③眼窩骨壁と骨膜のあいだに膿汁が貯留した眼窩骨膜下膿瘍，④眼窩組織に膿汁がみられ眼球突出，眼瞼浮腫，完全眼筋麻痺，著明な視野障害を合併した眼窩内膿瘍，⑤炎症が海綿静脈洞にまで進展し反対側の眼球も侵し，全身症状，髄膜刺激症状が出現し始める海綿静脈洞血栓症，以上の5つに分類した．今回我々の経験した症例は小児の急性副鼻腔炎による眼窩骨膜下膿瘍であった．

治療は，副鼻腔炎に伴う眼瞼腫脹および眼窩蜂窩織炎であれば，手術適応はあると考えられるが，まずはbroad spectomのセフェム系抗生物質投与で経過観察してよいと考えられる．しかし骨膜下膿瘍を形成する場合には，眼窩内への膿瘍の波及や，さらには海綿静脈洞への波及といった重篤な事態になる前に可及的すみやかにドレナージすべきと考えられる．

また，手術適応を判断するための所見としては，視力障害，眼球運動障害，眼圧の上昇などの所見が炎症の波及程度を推察するための手がかりとなる[5]．本症例においては左視力低下，眼球上転障害，眼圧の亢進がみられCTを施行する以前に膿瘍形成が疑われた．

内視鏡が普及する以前では肉眼的に紙様板を開放することは困難であったと推測されるが，今日では特に成人にたいしては比較的安全かつ容易に施行できると考える[6,7,8]．今回我々が経験した，3歳の鼻腔は狭く，深部まで明視下におくことや深部での鉗子操作は容易ではない．しかし前部篩骨洞レベルであれば，十分な視野が得られ，また鉗子操作にも支障なかった．そして術後これらの眼症状は急速に改善した．

ま　と　め

3歳の小児副鼻腔炎眼窩骨膜下膿瘍を経験した．

鼻内視鏡下膿瘍開放術を施行したところ，鉗子操作は比較的容易に行え，術後眼症状は速やかに改善した．以上のことより，小児骨膜下膿瘍に対し，鼻内視鏡下前部篩骨洞開放術，膿瘍開放術は有効な治療法であることが示唆された．

参　考　文　献

1) 金子研吾，他：副鼻腔炎による眼窩内合併症．JHONS 5: 885-890，1998
2) 松岡明裕，他：小児副鼻腔炎の臨床的検討．耳臨 86: 10; 1425-1429，1993
3) Chandler JR: The pathogenesis of orbital complication in acute sinusitis. Laryngoscope 80: 1414-1428, 1970
4) 佐久間惇，他：副鼻腔炎から眼窩蜂窩織炎をおこした小児の4症例．耳展 31: 347-355，1988
5) 嶋崎雄一：眼症状を伴う副鼻腔炎症例に対する早期手術の必要性．JHONS 2: 261-267，1994
6) 長船宏隆：小児副鼻腔炎に対するESS. JHONS 1: 67-72，2000
7) E. Deutsh et al: Functional endoscopic sinus surgery of orbital absess in children. Int. J. Pediatr. Otorhinolaryngol. 34 (1996) 181-190
8) P. Froehlich et al: Minimal Endoscopic Approach to Subperiosteal Orbital Abscess. Arch Otolaryngol Head Neck Surg. 1997 Mar; 123 (3): 280-2

質　疑　応　答

質問　矢野寿一（東北労災病院）

インフルエンザ菌を想定したとしてカルベニンを使用した理由は．

応答　波多野　都（金沢大）

確かにカルベニンは耐性インフルエンザ菌への効果は弱いのですが、肺炎球菌をターゲットにして使用しました（伊藤真人代答）

質問　西崎和則（岡山大）

完全にドレナージできたかどうかの評価法は．ドレーンは入れたか．

応答　波多野都（金沢大）

術中、眼球に圧をかけ膿汁の排出がみられないことを確認しました．ドレーンは入れませんでした．

質問　洲崎春海（昭和大）

内視鏡のサイズは3mmですか？

応答　波多野都（金沢大）

4mmサイズを用いました．

連絡先：波多野　都
〒920-0934
金沢市宝町13番1号
金沢大学院医学系研究科　脳医科学専攻
脳病態医学　感覚運動病態学
（耳鼻咽喉科教室）
TEL　076-265-2413　FAX　076-234-4265