頸部膿瘍を合併した喉頭癌の1例

折田浩志　原　浩貴　奥田　剛　山下裕司
山口大学医学部耳鼻咽喉科

Laryngeal Carcinoma Presenting as Neck Abscess at the Prelaryngeal Space

Hiroshi ORITA, Hirotaka HARA, Takeshi OKUDA, Hiroshi YAMASHITA
Department of Otorhinolaryngology, Yamaguchi University School of Medicine, Ube, Yamaguchi

We report a case of laryngeal carcinoma which presented as neck abscess at the prelaryngeal space.
A 53-year-old man visited our out patient clinic with a complaint of neck swelling. After the emergency admission, tracheostomy and surgical drainage was performed. He had diagnosed as laryngeal carcinoma (T4N0M0) with further examination and we performed total laryngectomy and bilateral neck dissection. We thought the etiology of neck abscess was related to the combination of local infection on the tumor surface and tumor extension to extralaryngeal space.

はじめに

頸部膿瘍は早期に適切な治療を行わなければ呼吸困難や縦隔洞炎などの重篤な合併症を引き起こす疾患である．抗生物質の普及に伴い頻度の減少は認められるものの重症化した場合には未だ死に至ることもある．頸部膿瘍の原因としては上気道感染や歯科的疾患が多いとされている[1,2]が，頭頸部癌が頸部膿瘍の誘因となった症例の報告も散見される[3,4]．今回我々は喉頭癌が頸部膿瘍を引き起こしたと考えられた症例を経験したので文献的考察を加えて報告する．

症例

症例：53歳男性

主訴：右頸部腫脹

現病歴：2002年1月上旬より嗄声を自覚していたが放置していた．1月26日より右頸部の発赤と腫脹が出現したため，1月30日近医耳鼻咽喉科を受診した．右頸部蜂窩織炎と診断され，1月31日精査加療目的で当科紹介受診，同日入院となった．

既往歴・家族歴：特記すべき事項なし．喫煙歴は1日30本を30年間であった．

入院時所見

入院時，右頸部に発赤と圧痛を伴う著明な腫脹を認めた．頸部造影CTでは右頸部にring enhancementを認め（Fig. 1），膿瘍の形成が考えられた．喉頭ファイバー検査では前交連を中心に両側真声帯から声門下まで進展する腫瘍性病変を認めた（Fig. 2）．病変の表層には感染を疑わす壊死巣がみられた．血液検査上，白

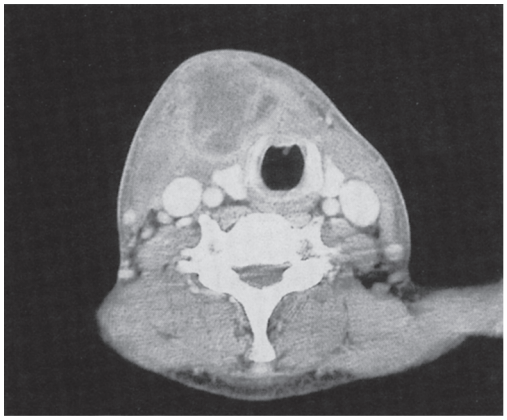

Fig. 1　Abscess formation at the anterior neck on the right side.

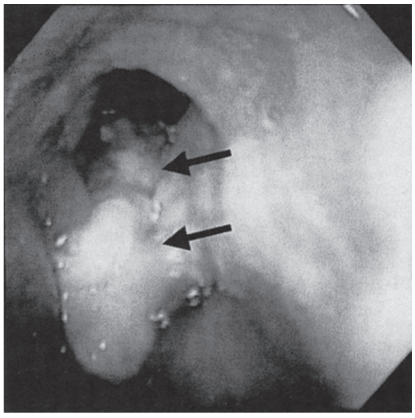

Fig. 2　Laryngeal fiberscopic view. The arrow shows the laryngeal tumor covered with white coat.

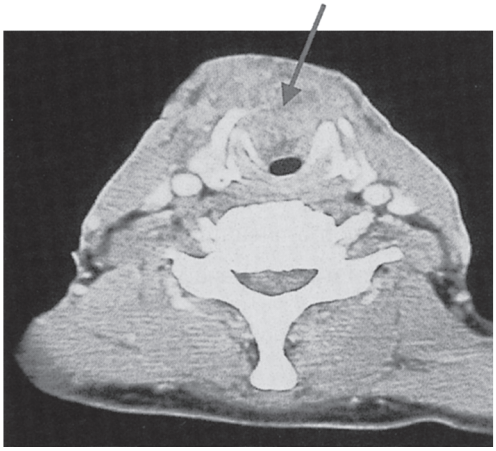

Fig. 3　The arrow shows subglottc tumor. Tumor was extended to extralarynx through the cricothyroid ligament.

血球は19300/mm^3，CRPは24.30mg/dlと炎症所見が著明であった．

入院当日，気管切開ののち右頸部膿瘍に対して切開排膿術を施行し，併せて喉頭病変の生検を施行した．膿瘍腔の切開に伴い，黄白色調の膿汁が多量に排出された．肩甲舌骨筋および胸鎖乳突筋の前縁は壊死状であったため可及的にデブリドメントした．膿瘍腔は上方では舌骨の高さまで，後方では胸鎖乳突筋の後面まで，前方は胸骨舌骨筋まで，下方は鎖骨の高さまで認められた．膿汁からの細菌検査の結果は陰性であった．また，膿汁から細胞診及び膿瘍壁の病理組織検査を行ったがいずれも悪性所見は認めなかった．

膿瘍の切開排膿術後より抗生剤の点滴（FMOX 1g 1日2回及びCLDM 600mg 1日2回投与）を開始した．入院時には24.30 mg/dlであったCRPは排膿術翌日から改善傾向を認め，二週間後には陰性化した．喉頭白色病変部より行った生検では低分化から中分化型の扁平上皮癌と診断された．切開排膿術より15日目に施行した頸部CTで声門下から喉頭外への進展が疑われた（Fig. 3）．また両頸部に明らかなリンパ節の腫脹は認められなかった．また，全身検索の結果，上部消化管内視鏡検査で胃に腺癌を認め，さらに下部消化管内視鏡検査にて大腸にも腺癌を認めたが，喉頭扁平上皮癌の遠隔転移は認められなかった．以上より喉頭癌T4N0M0と胃癌，大腸癌の三重癌に頸部膿瘍を合併した症例であると診断した．

本症例は喉頭癌T4例で初診から27日目に喉頭全摘出術に加えて，右根治的頸部郭清術，左保存的頸部郭清術を施行した．その際に膿瘍切開部の皮膚は手術瘢痕から1cmの安全域をつけて切除した．同時に外科により，胃と大腸の重複癌に対しても胃全摘術と大腸部分切除が

行われた．

摘出喉頭にて確認したところ，腫瘍は左声帯全体から右声帯の前方にかけて広く存在し前交連部では声門下へも進展していた．さらに腫瘍は，輪状甲状靭帯から喉頭外へ進展しているのが認められた．甲状軟骨の破壊像は認められなかった．摘出した頸部リンパ節組織には悪性所見は認めなかった．

術後は膿瘍切開による播種性転移の危険性を考慮し両頸部から上縦隔に対しライナック45Gy施行した後，パラプラチンと5-FUによる化学療法を2クール施行した．

2002年9月現在，初診日より7ヶ月経過しているが再発を認めず，外来にて経過観察中である．

考　　察

頸部膿瘍は口腔底，耳下腺，歯牙，口蓋扁桃，顎下線，咽頭後壁，乳様突起などが主な感染巣になり，それらの炎症が顔面下部から頸部にかけて存在する多くの間隙に波及することによって生じる[5]．一般的には，扁桃周囲膿瘍などの急性炎症や，齲歯・歯肉炎などの口腔感染症，異物などが主感染巣となり発症すると考えられる．

頭頸部癌が頸部膿瘍を初発症状として発見されたという報告は少ない．またそのほとんどは頸部リンパ節が膿瘍化したもので原発巣が膿瘍化したものは非常に稀であるとされている[4]．本症例のように喉頭癌が頸部膿瘍の原因となったと考えられる症例は国内ではほとんどなく外国の文献でも散見されるのみである．Op de beeck は前頸部膿瘍を呈した喉頭扁平上皮癌症例を報告している[3]が，彼らの症例では，腫瘍は仮声帯前方に存在し，また甲状軟骨への浸潤が疑われている．膿瘍形成にいたった原因として，彼らは腫瘍表層の潰瘍に感染が生じ，その感染が喉頭外浸潤を起こしていた腫瘍に沿って頸部に波及し，膿瘍を形成したのではないかと推測している．本症例では甲状軟骨への浸潤は認められなかったが，輪状甲状靭帯から喉頭外への腫瘍の進展が認められた．このことから，本症例における頸部膿瘍の原因としては喉頭腫瘍の表層の壊死部に感染を生じ，その感染が輪状甲状靭帯より喉頭外進展していた腫瘍に沿って頸部に波及し膿瘍形成を起こしたものであると推察した．

篠原ら[4]は頸部膿瘍を初発とした声門上型喉頭癌の1例を報告している．彼らは当初悪性腫瘍の存在に気付かず，3週間ほど深頸部膿瘍として治療を続けていたことから結果として疾患の予後が不良であったと述べている．

Lee らの報告[6]でも膿瘍処置から10ヶ月目に初めて確診が得られた例もあり，病因のはっきりしない膿瘍に対しては内容物の細胞診，膿瘍壁の組織診が推奨されている[6]．本例では膿瘍切開時に内容物の細胞診，膿瘍壁の組織診を行ったがいずれも陰性であった．喉頭癌の原発が明らかであったことから確診はすみやかに得られたが，三重癌であったことから結果的に手術的加療が遅れ気味となった．今後，再発，遠隔転移の有無につき厳重に経過観察が必要と考えている．

深頸部膿瘍の起炎菌については，諸家の報告によると Streptococcus，Staphylococcus のほか嫌気性菌の重要性が指摘されている[7,8,9]．一方，悪性腫瘍が膿瘍化を来たしたものではこれらと異なり，黄色ブドウ球菌が多いとされる[4,6]．今回の症例は明らかな起因菌を同定できなかったが，FMOX と CLDM の併用が奏効した．

ま　と　め

1. 頸部膿瘍を初発症状として受診した喉頭癌の1例を経験した．
2. 頸部膿瘍の原因としては，喉頭腫瘍表層の壊死部に感染を生じ，その感染が喉頭外進展していた腫瘍に沿って頸部に波及し膿瘍形成を起こしたものであると推察した．

参　考　文　献

1) 秋定健，山本英一，佐藤幸弘，他：当科における深頸部膿瘍感染症例の検討，耳鼻臨床補 69：131-137，1994

2) 太田一郎，山中敏彰，田中治，他：深頸部感染症の臨床統計，耳鼻臨 90：813-819，1997

3) Op de Beeck K, Hermans R, Delaere PR, et al: Laryngeal squamous cell carcinoma presenting as aprelaryngeal neck abscess: report of two cases. Eur Radiol 11 (12) : 2479-83, 2001

4) 篠原尚吾，山本悦生，田辺牧人，他：頸部膿瘍を初発とする声門上癌の 1 例，日本気食会報 52 (3)：251-254，2001

5) 樋爪眞理子，吉原俊雄，佐藤美知子，他：縦隔洞膿瘍，膿胸を併発した深頸部感染症例，耳鼻臨床 90：1157-1162，1997

6) Lee, W. C., Walsh, R. M., and Tse, A.: Squamous cell carcinoma of the pharynx and larynx presenting as a neck abscess or cellulitis, J. Laryngol. Otol., 110： 893-895, 1996

7) 保喜克文，朝倉光司，形浦昭克，他：重篤な症状を呈した頸部膿瘍 4 例，日耳鼻 90：1915-1921，1987

8) 永原靖浩，山崎弘子，秋山陽子，他：糖尿病に合併した頸部膿瘍の 3 例，IRYO Vol. 54 No. 6：279-283，2000

9) 森中節子，広辻紀子，河口義夫，他：急性腎不全を来たした頸部膿瘍例，耳鼻臨 91：705-709，1998

連絡先：折田　浩志
〒755-8505
山口県宇部市南小串 1-1-1
山口大学医学部耳鼻咽喉科
TEL　0836-22-2281　FAX　0836-22-2280