# 当科における眼窩蜂窩織炎の臨床的検討

山西敏朗　藤田博之　井上　斉　鈴木　衛
東京医科大学耳鼻咽喉科学教室

若林美宏
東京医科大学眼科学教室

## Nine Cases of Orbital Cellulitis

Toshiro YAMANISHI, Hiroyuki FUJITA, Hitoshi INOUE, Mamoru SUZUKI
Department of Otolaryngology, Tokyo Medical University
Yoshihiro WAKABAYASHI
Department of Ophthalmology, Tokyo Medical University

We retrospectively reviewed 9 cases of orbital cellulites evaluated in our department between 1995 and 2002 period.

The patients were 4 males and 5 females. The age ranged from 12 to 62 years with a mean of 35.1 years. All patients showed eyelid swelling. Two patients who showed proptosis complained of double vision, but no patient complained of visual loss. Conservative treatment was carried out in 6 cases. Endoscopic sinus surgery was done in 3 cases. All patients resulted in good clinical outcomes.

### はじめに

眼窩蜂窩織炎は，眼窩内軟部組織に急性炎症が生じる疾患で，視神経炎，脳膿瘍，髄膜炎などの重篤な合併症をきたすことがあるため迅速な対応が望まれる．

今回，当科で加療した眼窩蜂窩織炎の臨床的検討を行ったので，若干の文献的考察を加え報告する．

1995年3月から2002年3月までの7年間に，当科を受診した眼窩蜂窩織炎9例である．年齢は12歳から62歳で，平均年齢は35.1歳，男性4例，女性5例であった（Table 1）．

全例が症状出現後8日以内に当院を受診していたが，9例中耳鼻咽喉科初診例は1例のみで，8例は最初に眼科を受診していた．

眼科受診後3日以内に耳鼻咽喉科を受診した4例の平均治癒期間は9.5日であったが，眼科受診後耳鼻咽喉科受診までに3日以上を要した4例の平均治癒期間は21.8日と長い傾向にあった（Table 2）．

主症状は片側の眼瞼周囲の腫脹及び結膜充血が全例にみられた．他には37.5℃以上の発熱，

Table 1　対象症例

| |
|---|
| 1995年3月より，2002年3月までに<br>当科を受診した眼窩蜂窩織炎 9例<br><br>年齢；12歳～62歳（平均年齢；35.1歳）<br>男性；4例　女性；5例 |

Table 2　受診から症状改善までの日数
（平均；14.5日）

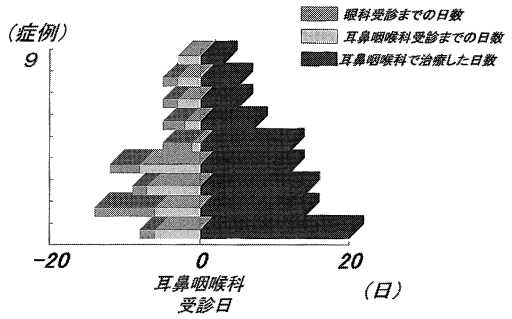


Table 3　臨床症状

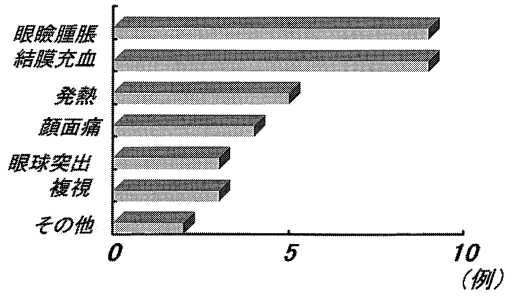


Table 4　治療

| |
|---|
| 1. 薬物療法 |
| 抗生物質　9例（100%） |
| FMOX＋CLDM；5例（55.6%） |
| 2. 手術 |
| ESS　2例（22.2%） |
| 鼻外前頭洞篩骨洞開放術　1例（11.1%） |

顔面痛，眼球突出などで，眼球運動障害による複視をきたしたものが3例あった．（Table 3）

治療は，全例に抗生剤の内服あるいは点滴加療を行った．

抗生剤はFMOXとCLDMの併用が最も多く5例に施行した．他にはPIPC，CEFなどの使用例があった．

眼瞼腫脹と疼痛が著しい症例にはステロイドの点滴静注を併用した．

抗生剤投与にて症状の改善が得られなかった3例には内視鏡手術を行った．治療後速やかに症状は改善し，重篤な合併症をきたしたものはなかった．（Table 4）

鼻腔の細菌培養検査は2例に施行され，いずれも常在菌のみが検出された．

## 代表症例

23歳，男性．

2002年3月15日頃より右顔面の腫脹及び，黄色鼻汁に気付いたが放置していた．3月19日より右眼瞼腫脹も出現してきたため当院眼科を初診し同日緊急入院した．黄色鼻汁が持続するため翌日耳鼻咽喉科を紹介となった．副鼻腔炎や，外傷の既往はなかった．

初診時所見

右上下の眼瞼は著しく発赤，腫脹しており自発痛及び圧痛があった。両眼視の際に左内方視にて複視を認めたが視力障害及び視野障害はなかった．

前鼻鏡所見では中鼻道より膿性鼻汁をみとめた．その他耳鼻咽喉科学的に特記すべき所見はなかった．

CT所見

初診時の篩骨洞レベルの頭部単純CT軸位断では，右篩骨洞から右眼窩内に軟部組織陰影を認め，眼窩紙様板は破壊されていた．右内直筋は不明瞭で，眼球は外方へ偏位していた．（Fig. 1）

## 臨床経過

入院時，38.3℃の発熱を認め，血液生化学検査では白血球 13800，CRP 2.5であった．フルマリン2g，ダラシン1.2g及びリンデロン8mgより漸減の点滴静注をしたが，臨床症状および所見が改善しないため，3月20日鼻内内視鏡手術により右篩骨洞を開放し排膿を行った．

術中所見では眼窩紙様板は破壊されていたが，骨膜は保たれていた．術後より熱は36.5℃となり，眼瞼腫脹，発赤も徐々に消失した．術後5日目には白血球 7200，CRP 1.1に改善した．

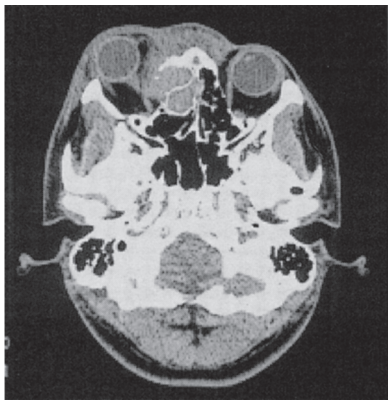

Fig. 1　初診時所見

術後10日目に，臨床所見，血液生化学的所見が改善したため経過良好にて退院した．(Table 5)

## 考　　察

本検討では眼窩蜂窩織炎9例中8例が眼科を初診しており，耳鼻咽喉科受診までに3日以上を要した症例の治癒期間は長い傾向にあった．外科的治療を要する場合もあるため，眼科と耳鼻咽喉科との速やかな連携が必要と考えた．

起炎菌に関してはインフルエンザ捍菌，黄色ブドウ球菌，などが多く[1,2,3]，嫌気性菌との混合感染の報告もある．当科でもこれらの起炎菌を考慮し，抗生物質の選択をした．

本検討での鼻腔内細菌培養検査結果は2例に常在菌を認めるのみであったが，これは当科受診時既に抗生物質の投与を受けているためと考える．

治療法の選択として基本的には抗生物質やステロイド投与を行うが，保存的治療抵抗例や，眼窩蜂窩織炎に視力障害を伴っている例，明らかな膿瘍形成の見られる例などには積極的に内視鏡による外科的治療を選択すべきと考える．

Table 5　入院後経過

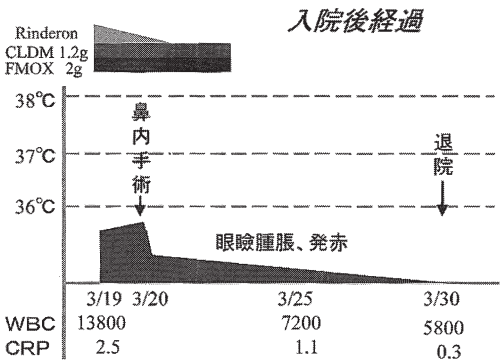


## ま　と　め

眼窩蜂窩織炎9例の臨床的検討を行った．

眼科と耳鼻咽喉科との速やかな連携が必要と思われた．

原因菌は本検討で明らかなものはなかったが，文献的には様々であり嫌気性菌との混合感染にも留意すべきと思われた．

治療は基本的には抗生物質の投与であるが，保存的治療に抵抗する例や視力障害例，膿瘍形成例には内視鏡下鼻内手術を積極的にすべきと考える。

## 参　考　文　献

1) Ambati BK, Ambati J, Azar N: Periorbital and orbital before and after the advent of Haemophilus influenzae type b vaccination. Ophthalmology 107: 1450-1453. 2000.

2) 森山正臣，須小　毅，鈴木正志ほか：眼窩蜂窩

織炎の検討．日耳鼻感染症 19：8－11，2001
3）中田慎一郎，玉井和人　星岡　明ほか：小児期の眼窩蜂巣炎17例の検討．日本小児科学会誌 105：1100－1105，2001

## 質　疑　応　答

**質問**　鈴木賢二（藤田保衛大第2教育病院）

①細菌培養検査の時期は？

②抗生剤投与を基本とするとのことだが、穿刺による減圧、排膿等は考えるのか.

**応答**　山西敏朗（東京医大）

①いずれも眼科受診後3日以上たってから施行された.

②症状所見が劇烈であれば穿刺やopeをfirstと考える.

**質問**　大越先生（東邦大）

術中出血はあったか．ガーゼタンポンは入れたか.

**応答**　山西敏朗（東京医大）

術中術後の異常出血はなかったがガーゼタンポンは術後出血に備え挿入した．術後3日目に速やかに抜去した.

連絡先：山西　俊朗
〒160-0023
東京都新宿区西新宿6-7-1
東京医科大学耳鼻咽喉科学教室
TEL　03-3342-6111　FAX　03-3346-9275