咽後膿瘍を併発した扁桃周囲膿瘍症例

田　中　紀　充　　福　岩　達　哉　　大　堀　純一郎　　黒　野　祐　一
鹿児島大学大学院医歯学総合研究科　先進治療科学専攻　感覚器病学聴覚頭頸部疾患学

A Case Report of Retropharyngeal Abscess Associated with Peritonsillar Abscess

Norimitsu TANAKA, Tatsuya FUKUIWA, Junichiro OHORI and Yuichi KURONO
Department of Otolaryngology, Faculty of Medicine, Kagoshima University

Retropharyngeal abscess frequently occurs in children. However, it is not rare to see adult patients with this disease. We reported here a 38-year-old man who was diagnosed as retropharyngeal abscess associated with peritonsillar abscess. CT scan revealed retropharyngeal abscess and left peritonsillar abscess and abscess tonsillectomy was immediately performed after tracheotomy. Purulent effusion was found in peritonsillar as well as retropharyngeal spaces and was irrigated after setting a drainage. The patient was cured quickly and discharged 2 weeks after surgery. The indication of immediate abscess tonsillectomy for peritonsillar abscess is still controversial due to the safety; however, we have not yet experienced any complications along with the procedure. In this report, the effectiveness and the safety of immediate abscess tonsillectomy for the patient with peritonsillar abscess as well as retropharyngeal abscess was confirmed again.

は　じ　め　に

扁桃周囲膿瘍は，炎症が進行すると他の副咽頭間隙に深頚部感染を起こし，そして膿瘍を形成し重篤化する危険性がある．治療法として，穿刺あるいは切開排膿が一般的であるが，近年では優れた抗生剤の開発に伴い保存的治療のみで経過がみられることも稀ではない．今回我々は，扁桃周囲膿瘍に咽後膿瘍を併発した症例に対して，気管切開施行後，即時膿瘍口蓋扁桃摘出術を行い，速やかに良好な経過を得た．そこで，本症例を紹介するとともに，扁桃周囲膿瘍の治療に対する文献的考察を行なった．

症　　例

患者は38歳，男性．主訴は咽頭痛，開口障害．既往歴に胃潰瘍があり，一日20本程度の喫煙歴があった．

現病歴：平成15年4月8日より咽頭痛認め，4月10日より開口障害が出現した．近医内科を受診して，抗生剤内服したが症状改善せず，翌11日，近医耳鼻咽喉科を受診した．扁桃周囲膿瘍を疑われ抗生剤（CZOP）点滴されたが，症状悪化認めた為，13日，当科時間外紹介受診した．

初診時所見：開口は1横指半と開口障害を認め，左顎下部に圧痛を認めた．軽い呼吸苦の訴えもあった．咽喉頭局所所見は，左軟口蓋，咽

頭側壁の腫脹を認め，口蓋垂は右に偏位していた．喉頭披裂部の腫脹を認め，喉頭蓋の浮腫は軽度であった．血ガス検査結果は正常で，白血球 17,300/μl，CRP 17.14mg/dlと上昇していた．緊急に造影 CT 施行したところ，左口蓋扁桃周囲から下方，咽後間隙に膿瘍形成を認めた（Fig. 1）．

診断：左扁桃周囲膿瘍，咽後膿瘍

手術：即日，即時膿瘍扁桃摘出術を予定した．まず，術後の喉頭浮腫，出血の可能性を考えて局所麻酔下に気管切開術を先行して行った．全身麻酔後，両側口蓋扁桃摘出術を施行した．穿刺にて膿性貯留液を細菌検査提出用に採取した後に，左口蓋扁桃を剥離すると，扁桃被膜外に膿瘍腔を認め，5ml 以上の淡黄色の膿汁を排出した．さらに，咽頭側壁下後方に膿瘍腔が連続しており，鈍的に開放，排膿した．咽頭側索，後壁の腫脹が消失したため，膿瘍は単一腔と判断し，咽頭粘膜の切開は追加しなかった．

術後経過：術翌日より，咽頭痛は軽減し，開口障害は消失した．水分は経口摂取としたが，膿瘍腔が深かったため開放した腔の食物残渣による汚染を危惧して経鼻経管栄養として経過観察した．術翌日に再度造影 CT を施行した．膿瘍腔に低信号域を認めるものの内部に含気を認めたので，膿瘍腔の開放は十分出来ていると確認された．抗生剤（パニペネム，クリンダマイシン）の静脈点滴を術後 5 日間行い，その後は，経口抗菌薬（レボフロキサシン）を 1 週間内服した．4 月 18 日にカニュウレ抜去後気管口閉鎖した．血液データも正常化し，入院 16 日目にて軽快退院した．（Fig. 2）細菌検査では，嫌気性菌の *Prevotella intermedia* が検出された．

考　　察

咽後膿瘍は，小児に多く，成人では稀である．発症原因は外傷，頸椎病変が多くを占めるが，

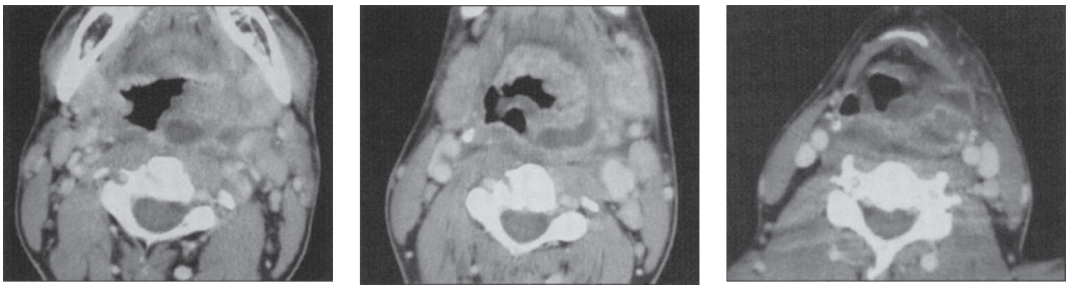

Fig. 1　CT scan showed peritonsillar abscess and retropharyngeal abscess.

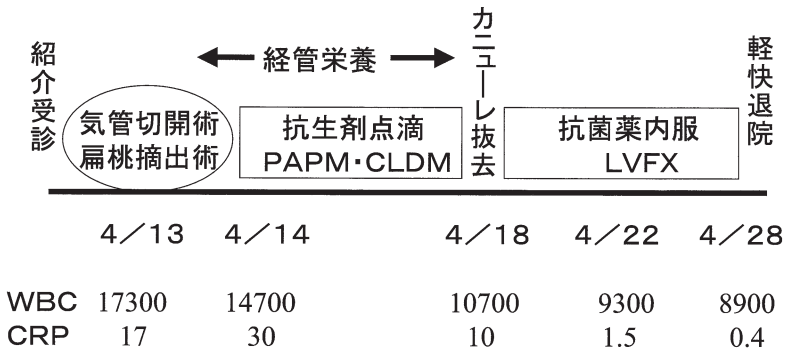

Fig. 2　Clinical course after admission

急性上気道炎，扁桃炎に続発することも少なくない[1]．本症例は，臨床経過から扁桃周囲炎及び扁桃周囲膿瘍の炎症が咽後間隙に波及して膿瘍を形成したと考えられる．そして，口蓋扁桃摘出により，充分な排膿とドレナージルートが確保され比較的速やかに軽快したと考えられた．藤吉らは，咽後膿瘍に対して，術中に穿刺にて膿瘍腔を確認できなかったため，扁摘により上咽頭収縮筋を通して排膿を行い良好な経過を得た症例を報告している[2]．したがって，扁桃周囲炎や膿瘍等の炎症が波及して発症する咽後膿瘍や深頚部膿瘍に対しては，扁摘というごく一般的な術式にてドレナージ可能な症例があると考えられる．また，より発症早期に切開あるいは膿瘍扁摘などによる外科的ドレナージが行なわれていたら，咽後膿瘍を来たすに至らなかったと推測される．すなわち，漫然と抗生剤投与等保存的治療に終始し，機を逸すると他の副咽頭間隙へ炎症が波及し，さらに重症化する危険性もあったと考えられる．当科において最近5年間に8例の深頚部膿瘍症例を経験しているが，いずれも外切開によるドレナージを必要とし，術後創部の洗浄処置等，患者の苦痛は大きく，症例によっては月単位の入院を必要とした．本症例では，早期の扁摘によって，外切開を必要とする病態に至る危険性を回避できたと考えられ，扁桃周囲膿瘍に対する即時膿瘍扁摘の有効性をあらためて認識させられた．

即時膿瘍扁摘は，全身麻酔の危険性，出血，敗血症の誘発など安全性を問われるが，鈴木は，緊急手術に対応可能で，ある程度熟練した耳鼻咽喉科医と麻酔科医がいる施設では，その安全性は通常の扁摘と同等であると述べている[3]．我々の施設においても，安全で確実かつ充分な排膿と再発防止を目的として一貫して扁桃周囲膿瘍に対し即時膿瘍扁摘を行なってきており，これまで特に重篤な合併症を起こした症例はない．

ま　と　め

扁桃周囲膿瘍に咽後膿瘍を続発し，即時膿瘍扁摘により良好な経過を得た症例を経験した．扁桃周囲膿瘍発症早期に切開あるいは膿瘍扁摘などの外科的ドレナージが行なわれていたら，咽後膿瘍を形成するに至らなかったとも推測された．

参　考　文　献

1）長内洋史，渡邉昭仁，川掘眞一，原渕保明：扁桃周囲炎後の咽後膿瘍症例，耳鼻と臨床，47巻3号：179-184，2001
2）藤吉達也，後藤淳也，塩盛輝夫，他：咽後膿瘍が脊髄硬膜外膿瘍へと進展した1例，日耳鼻，105巻11号：1143-1146，2002
3）鈴木正志：膿瘍扁摘術，Monthly Book ENTO-NI，No. 11：42-46，2002

質　疑　応　答

質問　鈴木賢二（藤田保衛第2病院）

即時扁摘施行時の抗菌剤の使用時期（ope前からかope後からか？）使用薬剤の決定はどのようにされているか．

応答　田中紀充（鹿児島大）

咽後膿瘍の合併あり膿瘍残存も危惧され嫌気性菌を標的とした抗生剤点滴を行った．通常の扁桃周囲膿瘍の扁摘後は第2世代セフェムの点滴を3日間行っている．

質問　新川秀一（弘前大）

両側口蓋扁桃摘出術を行った理由は何か．

応答　田中紀充（鹿児島大）

術後の扁桃周囲膿瘍再発，慢性扁桃炎の遷延化の可能性もあり，両側口蓋扁桃摘出術を行った．当科においては，扁桃周膿瘍症例全例に対して両側摘出している．

連絡先：田中　紀充
〒890-8520
鹿児島市桜ヶ丘 8 丁目 35-1
鹿児島大学大学院医歯学総合研究科
先進治療科学専攻感覚器病学
聴覚頭頸部疾患学内
TEL　099-275-5410　FAX　099-264-8296