肺緑膿菌感染症に続発した片側性上顎洞・蝶形骨洞炎

折田浩志　綿貫浩一　山崎愛語　山下裕司
山口大学医学部耳鼻咽喉科

Unilateral Maxillary and Sphenoidal Sinusitis with Chronic Lung Infection of Pseudomonas Aeruginosa

Hiroshi ORITA, Koichi WATANUKI, Aigo YAMASAKI, Hiroshi YAMASHITA
Department of Otolaryngology, Yamaguchi University School of Medicine, Ube, Yamaguchi

We reported a case of sinusitis, which was confined to unilateral maxillary sinus and sphenoidal sinus, and was diagnosed as a Pseudomonas aeruginosa infection in postoperative examinations. A 63-year-old woman who was suffered from as inveterate sputum was referred to our hospital. A CT examination revealed a heterogeneous shadow of soft tissue and mild osteohypertrophy confined to the right maxillary sinus and sphenodial sinus. In contrast, no shadows were observed in the paranasal sinuses of the opposite side. We diagnosed her case as sinusitis by fungal infection, and she was hospitalized and underwent an operation. The sphenoidal sinus, which was filled with a bacterial mass, was fully opened to completely remove the focus. A similar bacterial mass was also observed in the maxillary sinus and was treated in the same manner. Baeterial examination revealed Pseudomonas aeruginosa. The volume of sputum decreased dramatically after the operation. Pseudomonas aeruginosa infection confined to the sphenoidal sinus is rare. We assume that such a rare pathologic condition may be due to the prolonged oral administration of corticosteroid for chronic rheumatoid arthritis.

はじめに

本邦での孤立性に蝶形骨洞陰影を認める報告のほとんどが真菌による副鼻腔炎であるが[1,2]，今回我々は一側の上顎洞と蝶形骨洞に限局し，術後検査の結果，緑膿菌による副鼻腔炎と判明した症例を経験したので，若干の文献的考察を踏まえて報告する．

症例

症例：63歳女性

主訴：鼻漏

現病歴：2002年，めまいで近医受診した際に施行された頭部CTにて右上顎洞と右蝶形骨洞に陰影を指摘された．前医耳鼻咽喉科にて副鼻腔真菌症を疑われ，半年以上洗浄処置を施行されたが副鼻腔の陰影は改善しないため2002

年 12 月 18 日，当科紹介となった．

既往歴：肺の緑膿菌感染症のため近医呼吸器内科で抗生剤を投与されていた．また，リウマチのためステロイド内服中であった．喫煙歴はなかった．

初診時所見

初診時，鼻内には少量の膿性鼻漏を認めたが鼻粘膜の肥厚は認めなかった．副鼻腔 CT (Fig. 1) では右側の上顎洞と蝶形骨洞に内部がやや不均一な軟部影を認めたが，篩骨洞には全く陰影を認めなかった．さらに一部に骨肥厚像を認めたが，明らかな破壊像は認めなかった．CT 上，やはり真菌症が最も疑わしいと考えた．喀痰の細菌検査では緑膿菌が 3＋であった．呼吸機能検査では%VC は 116%，$FEV_{1.0}$ は 42% と閉塞性呼吸障害を認めた．

リウマチのためステロイド長期間内服中と易感染性であること，半年にもわたる内服洗浄処置にても改善を認めなかったこと，CT で一側性の副鼻腔炎を認めたことなどから真菌症を疑い，内視鏡下に右側蝶形骨洞と上顎洞の開放を施行した．

手術はまず鼻中隔矯正術を行った後に，中鼻甲介を正中側に骨折させ後篩骨洞を開放した．後篩骨洞経由で蝶形骨洞の開放を行った．蝶形骨を開放したところ，洞内に充満する菌塊を認めた．後篩骨洞経由のみでは洞内の完全な清掃は困難であると判断し，さらに確実に洞内の清掃を行うために中鼻甲介を外側に圧排して鼻中隔後端付近から蝶形骨洞を開放した (Fig. 2)．洞内に菌塊の残っていないことを確認し生食で洗浄した．続いて上顎洞自然口を開大し，上顎洞を開放した．上顎洞内も同様に菌塊が充満しており完全に除去した．

術後の副鼻腔内容物の病理組織検査では細菌や好中球を認めたが，真菌や上皮性分は認めなかった．また細菌検査では緑膿菌を認めた．

術後の副鼻腔 CT では蝶形骨洞には充分に含

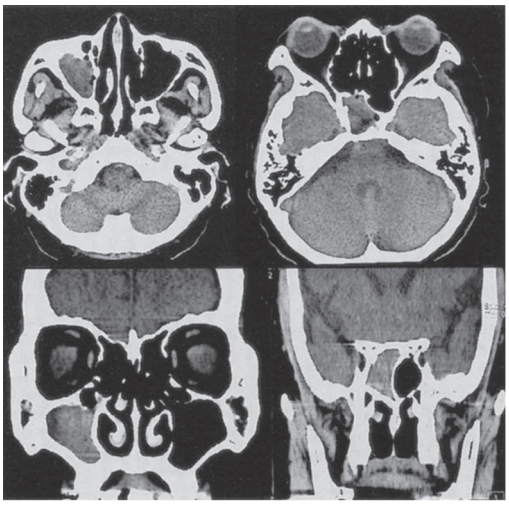

Fig. 1　Preoperative CT

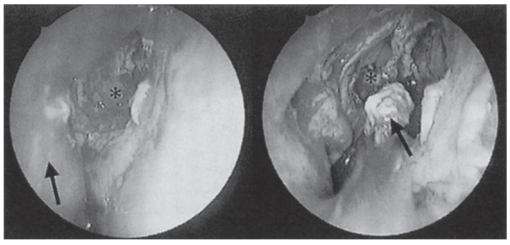

Fig. 2　In operative findings
Asterisk shows opened sphenoidial sinus.
The left arrow shows middle turbinate.
The right arrow shows infectious focus.

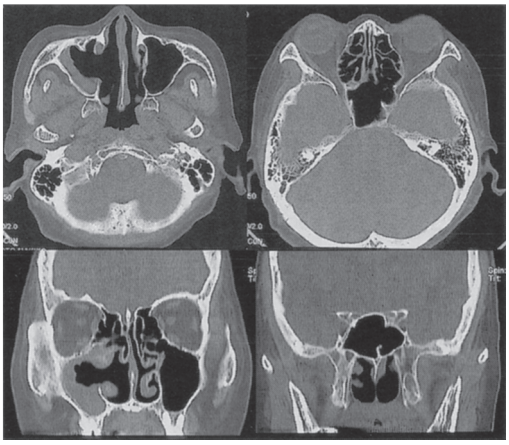

Fig. 3　Post operative CT
The sphenoidial sinus is clear.
The maxillary sinus is only swelling of mucosa.

Table 1　Bacteriology of sphenoid sinusitis

	acute	chronic
Pseudomonas aeruginosa	1	1
Staphylococcus aureus	9	1
α-Hemolytic streptococci	3	2
Microaerophilic streptococci	2	2
Group F streptococci	2	
Haemophilus influenzae	2	1
Staphylococcus epidermidis	1	2
Streptococcus pyogenes	1	
Streptococcus pneumoniae	1	
Klebsiella pneumoniae		1
Escherichia coli		1
Anaerobic bacteria	7	17
total	29	28

気が保たれていた．また上顎洞は粘膜肥厚を認めるのみであり菌塊は認めなかった（Fig. 3）．

術後，それまで認めていた鼻漏は停止した．術後の胸部レントゲン写真，呼吸機能検査では明らかな改善は認めなかったが，喀痰の量は自覚的には十分の一程度にまで激減したという良好な結果となった．現在外来で経過観察中である．

考　　察

蝶形骨洞に限局する病変はまれである．Wyllie ら[3]は 950 例の副鼻腔病変のうち 45 例に蝶形骨洞の孤立性病変を認めたと報告している．また Lewine ら[4]は 741 例中 20 例の蝶形骨洞に孤立性病変を認めたと報告している．いずれの報告でも蝶形骨洞の孤立性病変は 3－4% とまれであるといえる．

また，本症例では病変が一側の蝶形骨洞と上顎洞にのみに限局していた．一側性に連続のない二つの副鼻腔に陰影を認めた症例についての報告は我々が渉猟しえた範囲では認めなかった．

Itzhak[5]は蝶形骨洞炎の原因菌について述べている．報告によると，1975 年から 2000 年までの 25 年間に蝶形骨洞炎を 57 例経験し，そのうち黄色ブドウ球菌やα溶連菌の占める割合が多く，緑膿菌が原因であったのは 2 例 3.5% だけであったと報告している（Table 1）．蝶形骨洞の緑膿菌感染はまれであるといえる．

ではなぜ本症例のようなことが起こったのかということであるが，本症例ではリウマチで 20 年以上もステロイドを使用しており免疫抑制状態にあった点，また慢性の肺緑膿菌感染状態であった点などによりこれが緑膿菌による副鼻腔炎のきっかけとなり本症例のような特殊な病態を形づくったと考えられた．

当初は真菌を念頭におき手術を施行したが，結果として緑膿菌によるものであった．しかし徹底的な病巣の開放除去により症状の劇的な改善を認めた．今後、免疫抑制状態にあればこのような病態も起こりうることを念頭におき手術治療も考慮するべきであると考えられる．

参　考　文　献

1）赤井畑喜久子，小川　洋，鹿野真人，他：蝶形骨洞真菌症の 3 症例と分権的考察，日鼻誌，40：304-311，2001

2）大野孝一，原渕保明，石川忠孝，他：脳膿瘍を合併した蝶形骨洞真菌症例，耳鼻臨床，93：1031-1035，2000

3）Wyllie JW, Kern EB and Djalilian M: Isolated sphenoid sinus lesion, Laryngoscope, 83: 1252-1265, 1973

4）Lewine H: The sphenoid sinus: the neglected nasal sinus, Arch Otolaryngol, 104: 585-587, 1978

5）Itzhak Brook: Bacteriology of acute and chronic sphenoid sinusitis, Ann Otol Rhinol Laryngol, 111: 1002-1004, 2002

質　疑　応　答

質問　宮本直哉（愛知県厚生連加茂病院）

肺疾患は DPB であったのか．さらに DPB であったとしたら，本例は SBS と考えていいのか．

応答　折田浩志（山口大）

びまん性洞細気管支炎として呼吸器内科でフォローされていた．広義の副鼻腔気管支症例群といえる．

連絡先：折田　浩志
〒755-0000
山口県宇部市南小串 1-1-1
山口大学医学部耳鼻咽喉科
TEL　0836-22-2281　FAX　0836-22-2280