小児眼窩骨膜下膿瘍の1例

鈴木立俊　清野由輩　横堀　学
八尾和雄　岡本牧人
北里大学医学部耳鼻咽喉科

Subperiosteal Orbital Abscess in Pediatrics －A Case Report－

Tatsutoshi SUZUKI, Yutomo SEINO, Satoru YOKOBORI,
Kazuo YAO, Makito OKAMOTO
Department of Otolaryngology, Kitasato University School of Medicine, Kanagawa, Japan

A case of subperiosteal orbital abscess complicating acute sinusitis was reported. 4-year-old boy had skin swelling around right orbit after he had a common cold. His symptom was getting worse in three days in spite of antibacterial treatment by the ophthalmologist. CT scan showed pansinusitis and low-density lesion at subperiosteal area in median side of right orbit. His ophthalmic function was almost normal, however right eyeball was slightly sifted to frontal and lateral. Nose findings showed that right nasal mucosa was reddish and slightly swelling, and there was little amount of watery discharge. Panipenem/betamipron was injected immediately three times a day, total 0.9g a day. Three days after his admission, surgery procedure was performed under general anesthesia because his symptom was not changed. Subperiosteal abscess was drained through right ethmoid sinus under the nasal endoscope. *Haemophilus influenzae* was detected in bacterial culture, which was antibacterial drug susceptible. His symptom was dramatically recovered. In conclusion, the abscess drainage under endscopic sinus surgery was effective for subperiosteal abscess in median side of orbit, especially in this case.

緒　言

急性副鼻腔炎の眼窩内合併症として骨膜下膿瘍が知られている．視機能に影響を及ぼす恐れもあり，早期の適切な治療が必要な疾患である．小児においては骨発達が未熟であるため副鼻腔の炎症が波及しやすく，より早急な治療が必要と考えられる．今回我々は4歳男児の眼窩内側の骨膜下膿瘍症例を経験した．宗教上の問題から手術までに時間がかかったが視機能も問題なく軽快した．症例の概要ともに，若干の知見を得たので報告する．

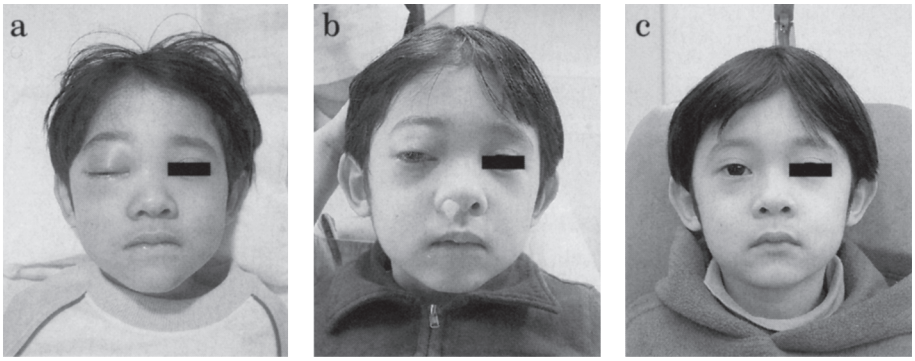

Dec. 24. 2003　　Dec. 27. 2003　　Jan. 8. 2004

Fig. 1　Patient's skin around right orbit had been swollen and reddish before the surgery procedure. (a) After then, his symptom was dramatically reduced. (b and c)

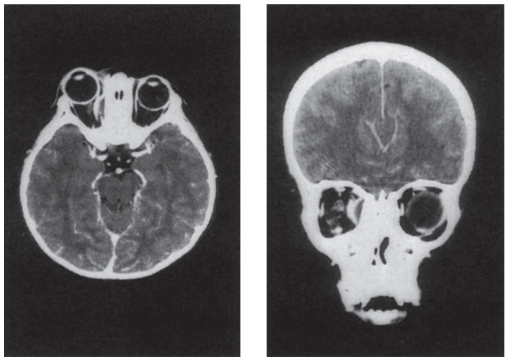

Fig. 2　Enhanced CT scan: axial view (left) and coronal view (right). There was the low-density lesion at subperiosteal area in median side of right orbit. Right eye ball was sifted to frontal and lateral side by subperiosteal lesion.

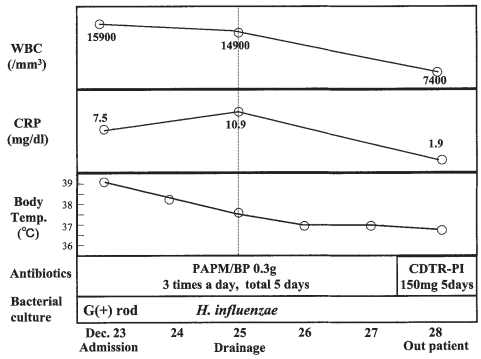

Fig. 3　Clinical progress. WBC and CRP were over the normal range before the drainage in spite of PAPM/BP injected. After the drainage, WBC and CRP were reduced. H.influenzae was detected from nasal discharge by bacterial culture. Three days later after surgery, patient was discharge.

症　　例

症例：4歳男児

主訴：右眼瞼腫脹

平成15年12月15日頃より上気道炎に罹患していた．21日より高熱，頭痛，右眼周囲の腫脹を認め，22日近医小児科を受診したが症状は増悪傾向にあった．23日近医眼科受診し，当院救急外来眼科に紹介され，眼科に入院した．同日耳鼻科疾患との関連性について当科に依頼された．

既往歴：特記すべきことなし

診察所見：両鼻内は軽度の発赤，腫脹を認めた．中鼻道は閉鎖の状態で，鼻汁はあるものの明らかに膿性ではなかった．右眼瞼腫脹，眼球突出を認め，開眼困難な状態であったが，眼球結膜にほとんど発赤はなかった（Fig. 1a）．眼球運動はほぼ正常で視神経乳頭にも異常はみられなかった．

CT所見：副鼻腔は全般的に発育不十分であり，軟部陰影を認めた．鼻腔は比較的スペースがあった．右眼窩内側に眼窩内へ凸の低信号域を認め，骨膜下膿瘍が疑われた．このために右眼球は前方外側に圧排されていた（Fig. 2）．

経過：入院後直ちにPAPM/BP 0.3gを1日3回投与した（Fig. 3）．膿瘍形成が明らかなた

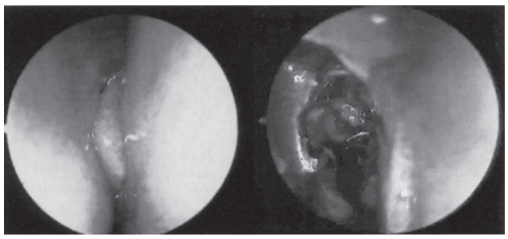

Fig. 4　Operation findings. Right middle meatus was opened under the nasal endoscope, thus large amount of yellow nasal discharge was drained. Ethmoidal mucosa was so swollen that it was also removed. The bone at lateral side of right ethmoid sinuses was so thin that subperiosteal abscess was drained through the tiny bone crack (arrow).

め視機能への影響が及ぶ前の早期の膿瘍開放術を家族に提示したところ，エホバの証人であることがわかった．当院では原則的にエホバの証人に対しての手術は行っていなかったが，麻酔科の理解を得て両親に対して充分な説明を行い，双方納得のうえ発症 5 日目，入院 3 日目に緊急手術を行った．その間に症状のさらなる悪化はなかったが，改善もみられなかった．

手術所見：12 月 25 日に全身麻酔で行った．手術侵襲による出血を最低限にとどめる必要があったため，内視鏡下に経篩骨洞的に膿瘍を開放した．中鼻道はアドレナリンにてわずかに収縮する程度であったが，膿性鼻汁の流失を認めた．中鼻道を開放すると篩骨洞粘膜は浮腫状であり，可及的に除去した．右篩骨洞外側の骨は薄く，骨に鈍的に力をくわえたところ，骨膜下膿瘍が鼻腔内に流失した．鼻腔内から眼窩内に圧を加え可及的に膿を鼻腔内に流失させた．それ以上の処置は行わず，ガーゼタンポンのみを留置し手術を終了した（Fig. 4）．

病理所見：線毛上皮下に浮腫と好中球を主体とした高度の炎症細胞浸潤を認め，一部に炎症性滲出物の塊も見られた（Fig. 5）．

術後経過：術翌日にガーゼタンポンは抜去した．術後の鼻洗浄などの処置は年齢的に難しく行わなかったが，右上眼瞼腫脹は急速に改善し，

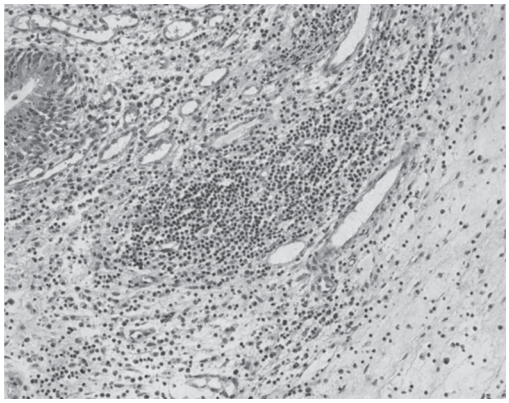

Fig. 5　Pathological findings of ethmoid mucosa (H & E staining, 20x). There were a lot of small immflamatory cells and dropsy in submucosal layer.

開眼もできるようになり，術後 3 日目に退院した（Fig. 1b）．術中の膿瘍の細菌検査において *Haemophilus influenzae* を検出した．退院後 CDTR-PI 150mg 分 3，5 日間投与した（Fig. 4）．その後は鼻症状も特にないため副鼻腔炎に対しての治療は行わずに経過観察しているが再発はない．

考　　察

急性副鼻腔炎に合併する眼窩内骨膜下膿瘍の症例報告は多くはない．しかしながら視機能に影響を及ぼす恐れがあり，できるだけ早急な対応が必要と考えられる疾患である．

感冒などが契機となり急性副鼻腔炎を併発する．患者は発症前より耳鼻咽喉科を受診することは少ない．眼周囲の症状が出て初めて眼科もしくは耳鼻咽喉科を受診する．さらには膿瘍の位置が眼窩内であるため，CT 検査にて眼窩内病変を発見される．本症例では小児であることもあり，小児科と眼科に数回受診し，病態がはっきりせず当院に紹介された経緯がある．さらには CT 撮影後においても，小児科では腫瘍性病変を疑っていた．耳鼻咽喉科での診察，診断が早期になされることが，視機能への影響を最小限に抑えるために重要になってくる．

CTでの特徴的所見は眼窩内方に凸になる陰影の存在である．この所見は慢性硬膜下血腫に見られる所見に類似する．さらにその周囲副鼻腔，特に膿瘍に隣接する部位の軟部陰影が見られることであろう．

Chandlerによると骨膜下膿瘍は眼窩内炎症5段階のstage 3と分類している[1]．私見ではあるが頭頸部領域に限らず膿瘍形成する病態は炎症の成れの果てであり，症状重篤な例が多いと考えている．当然ながら眼窩内骨膜下膿瘍も視機能を脅かす病態であり重篤な疾患と考えてよい．ちなみにChandlerのstage 4は眼窩膿瘍，stage 5は海綿静脈血栓症である．

治療は速やかな抗生剤投与，および外科的排膿が必要と考えられる．眼窩骨膜下膿瘍は副鼻腔炎症の波及から生じるため，膿瘍部位が内側であれば篩骨洞，上方であれば前頭洞病変との関連が示唆される．膿瘍開放も前者であれば鼻腔内アプローチで，後者であれば外切開による前頭洞，眼窩内へのアプローチが有用であろう．Ikedaらによれば，上内側の症例については鼻腔内アプローチだけでは開放できない症例もあることから，外切開も考慮するべきであるとしている[2]．近年の低侵襲手術の概念からは顔面の外切開手術は敬遠される傾向にあるが，治療として必要であるなら積極的に行われるべきである．

本症例ではエホバの証人に対しての手術を施行した．基本的に当院ではエホバの証人の手術は行っていなかったが，4歳児に対しての鼻内手術であること，年末で手術治療を受け入れてくれる医療機関を探す状況になかったこと，視機能保護の為に早急な手術の必要性があったことから，手術部，麻酔科と充分な協議の上，手術実施の許可が下りた．このような状況の中で我々は鼻内アプローチで内視鏡下に膿瘍を開放した．波多野らの小児例[3]のように4mmの内視鏡と成人用の鉗子類で充分手術は可能であった．結果的に最小限の膿瘍開放を行ったが，症状改善にはそれで充分であった．本症例には術後にドレーンを留置せず，膿瘍腔の洗浄も行っていない．

治療においては抗生剤の選択も重要であると考える．今回は感受性の*H. influenzae*が検出されており，PAPM/BPの選択は妥当と言える．前医から抗生剤が投与されて症状が悪化していることも，PAPM/BPを選択した理由の1つである．膿瘍病変なので嫌気性菌を含めた抗菌活性をもち，耐性菌に対しても効果の高い薬剤の選択が要求されるであろう．近年では嫌気環境における*Streptococcus milleri*属の病態への関与が注目されており，かつ骨膜下膿瘍の症例報告もされている[4]．最新の検出菌の動向[5]を考えながら治療を行うことも重要なことと考える．

症状改善の後に発症のきっかけとなった副鼻腔炎に対しての治療を行うべきかどうか意見が分かれるところであろう．本症例は手術後早期に症状が改善し，副鼻腔炎様の鼻症状の持続も全くなかったので後治療は行わなかった．手術によって副鼻腔炎，骨膜下膿瘍とも治癒に導けたと考えている．

参　考　文　献

1）Chandler JR, Langenbrunner DJ, Stevens ER. The pathogenesis of orbital complications in acute sinusitis. Laryngoscope 1970; 80: 1414/28

2）Ikeda K, Oshima T, Suzuki H, Kikuchi T, Suzuki M, Kobayashi T. Surgical treatment of subperiosteal abscess of the orbit: Sendai's ten-year experience. Auris Nasus Larynx 30 (2003) 259/ 262

3）波多野都，近藤　悟，吉崎智一，古川　仭，眼窩骨膜下膿瘍の一例．日耳鼻感染誌 21：95-98, 2003.

4）藤吉達也，工藤香児，印旛　剛，坂部亜希子．眼窩骨膜下膿瘍を生じた急性副鼻腔炎の1症例

とミレリ連鎖球菌の臨床的意義．日耳鼻感染誌 22：171-176, 2004.
5）西村忠郎，鈴木賢二，小田　恂，小林俊光，夜陣紘治，山中昇，生方公子，藤沢利行，馬場駿吉．第 3 回耳鼻咽喉科領域感染症臨床分離菌全国サーベイランス結果報告．日耳鼻感染誌 22：12-23, 2004.

質　疑　応　答

質問　脇坂浩之（愛媛大学）

造影 CT を最初から撮影されているが，初診の段階で骨膜下膿瘍疑って撮影されたのか．

応答　鈴木立俊（北里大）

眼科にて依頼された CT のため悪性腫瘍を疑っていたかは不明である．

連絡先：鈴木　立俊
〒228-8555
神奈川県相模原市北里 1-15-1
北里大学医学部耳鼻咽喉科
TEL　042-778-8111　FAX　042-778-8923
E-mail　tsuzuki@med.kitasato-u.ac.jp