頚部腫脹を来したツツガムシ病の1例

中尾芳雄　岡崎英登　中川嘉隆
広島市立安佐市民病院耳鼻咽喉科

A Case of Tsutsugamushi Disease

Yoshio NAKAO, Hideto OKAZAKI, Yoshitaka NAKAGAWA
Department of Otorhinolaryngology, Hiroshima City Asa Hospital

A 16-year-old man complained of fever elevation and cervical lymphadenopathy. We found a eschar in his left forearm, rash in his trunk and elevation levels of GOT, GPT, LDH and atypical lymphocyte. By these findings we diagnosised the patient as Tsutsugamushi disease. We gave minocycline to him and his condition improved gradually. Serologically, antibody titers of tsutsugamushi (Gilliam, Kato and Karp serotypes) increased.

Delayed diagnosis or treatment of tsutsugamushi disease may lead to serious conditions. If we found cervical lymphadenopathy and fever of unknown origin, it is important to suspect on tsutsugamushi disease and exam physical findings carefully.

はじめに

ツツガムシ病は *Orientia tsutsugamushi* を保有するツツガムシ幼虫の刺咬により発症する急性発疹性感染症であり，耳鼻咽喉科領域での報告は稀である[1]．早期にツツガムシ病の診断を下し，適切な治療を開始しなければ重篤な経過をたどることがある．今回我々は，頚部腫脹，発熱を来したツツガムシ病の1例を経験したので報告する．

症例

患者：16歳男性．

主訴：右頚部腫脹，発熱．

既往歴：特になし．

生活歴：自宅が山林に近接．よく山林を散歩する．

現病歴：2003年9月16日右顎下部腫脹，40度の発熱を認めた．9月17日近医内科でsulbactam/ampicillin（1.5g/日）の点滴を受けるが症状の変化はなかった．9月19日軽度の呼吸困難が出現したため，近医耳鼻咽喉科受診，入院の上，sulbactam/cefoperazone（2g/日）とbetamethasone（2mg/日）の点滴を受けた．9月20日右頚部腫脹増悪を認めたため当科紹介，入院となった．

初診時所見：右頚部に発赤と圧痛を伴う著明な腫脹を認めた（Fig. 1a）．喉頭ファイバー検査では，喉頭蓋と右披裂部に軽度腫脹を認めたが気道は確保されていた．両前腕，両下腿にダニの刺咬と思われる皮疹を認めた．両結膜充血を認めた．頭痛，項部硬直は認めなかった．

検査所見：白血球17300/μl，赤血球496×

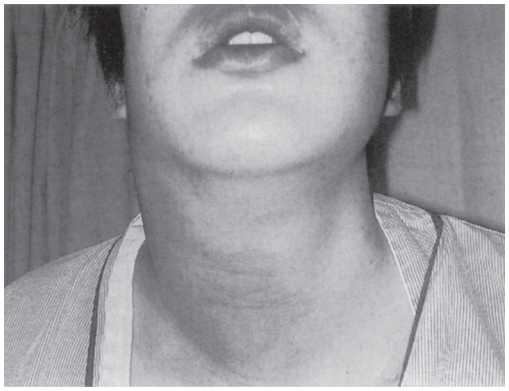

Fig. 1a　finding of right swelled neck in admission

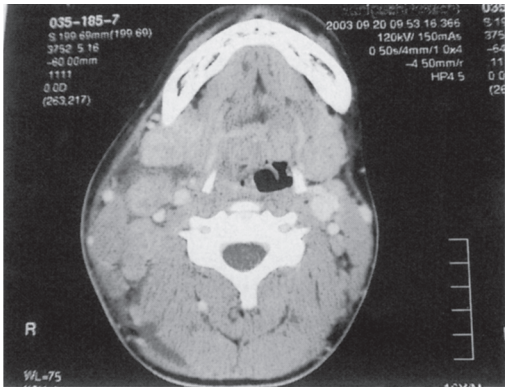

Fig. 1b　CT scan showed cervical lymphadenopathy in right neck.

10^4/μl，血小板 22.1 万/μl，GOT 25IU/l，GPT 33IU/l，LDH 200IU/l，γ-GTP 35IU/l，BUN 16mg/dl，Cr 0.7mg/dl，CRP 17.8mg/dl，RF 6，ASO 23，EB ウイルス（VCA）IgG（+），EB ウイルス（VCA）IgM（−），猫ひっかき病 IgG（−），猫ひっかき病 IgM（−），クラミジア・トラコマチス IgA（−），トキソプラズマ IgG（−），トキソプラズマ IgM（−），Weil-Felix（OXK）20 倍，検尿は糖（−），蛋白（−），潜血（−），ウロビリノーゲン（+），心電図，胸部レントゲンは異常なかった．腹部エコーでは肝脾腫を認めた．ツベルクリン反応（−）．頚部造影 CT では右顎下腺後方，右胸鎖乳突筋内側に腫大したリンパ節を認めた（Fig. 1b）．

入院後経過（Fig. 2）：ダニの刺咬と思われる皮疹より，ダニを媒介とするライム病，ツツガムシ病を疑い minocycline（200 mg/日），penicillin G（150 万単位/日）を経静脈的に投与した．第 3 病日で頚部腫脹改善傾向を示したが，第 4 病日に全身紅斑（Fig. 3）が出現した．末梢血液中の異型リンパ球出現，肝脾腫，肝酵素異常値も認められたため，伝染性単核球症による皮疹を疑い penicillin G を中止した．同日，皮膚科を紹介したところ，ばら疹を伴う全身紅斑と左前腕部の径 5mm の黒色痂皮で覆われた刺し口（Fig. 4）よりツツガムシ病と診断された．第 6 病日より肝酵素，白血球，CRP は改善傾向を示したが，解熱傾向を示すまでは 6 日間要した．血清抗体価は間接蛍光抗体法で Gilliam，Kato，Karp 抗原の上昇を認めた（Table 1）．10 月 2 日退院となったが，minocycline（200 mg/日）を経口で 7 日間投与した．

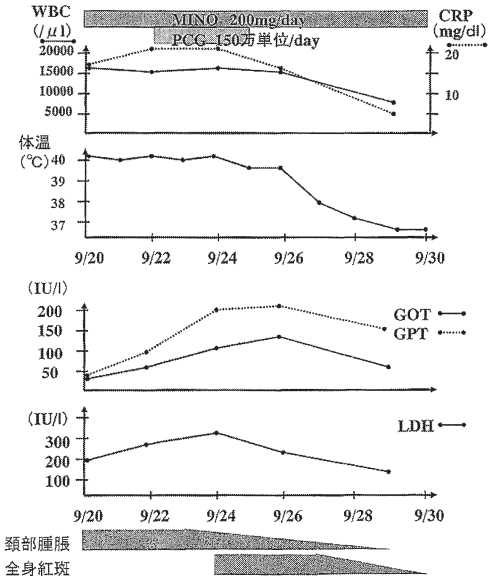

Fig. 2　clinical course after admission

考　　察

ツツガムシ病は *Orientia tsutsugamushi* を

Fig. 3　finding of rash in the trunk

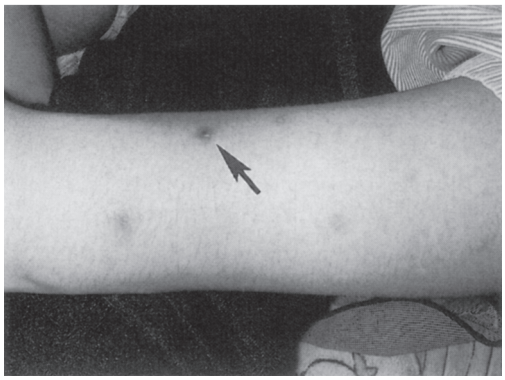

Fig. 4　Arrow showed a eschar in the left forearm.

保有するツツガムシ幼虫の刺咬により発症する急性発疹性感染症で，我が国では第4類感染症に分類される．診断した医師は7日以内に保健所への届け出の義務がある．最近の届出患者数は年間500名前後で推移している[2]．発生地域は秋田，福島，千葉，群馬，新潟，岐阜，静岡，広島，大分，宮崎，鹿児島などに多い[2]とされているが，北海道や沖縄など一部の地域を除いた全国で発生がみられるとの報告もある[3]．

ツツガムシ病の潜伏期は平均10〜14日である．臨床症状は刺し口，発熱，発疹が主要3徴候とされ，リンパ節腫脹，肝機能異常，CRPの上昇[3]，異型リンパ球の出現[4]を認める．白血球数は発病初期は3000〜4000/μlと減少し，後期には軽度増加するとされる[2]．

Table 1　antibody titers of tsutsugamushi (Gilliam, Kato and Karp)

	9/22	9/29	10/14
Gilliam	10倍未満	1280倍以上	1280倍以上
Karp	—	1280倍以上	1280倍以上
Kato	—	640倍	1280倍以上

刺し口の場所は腹部が最も多く，左下肢，右下肢，胸部，左上肢，背部の順に多いと報告されている[3]．頭頚部に刺し口が見つかる症例は全体の5.4%であり，頭頚部だけの診察で終わるとツツガムシ病の診断率は低下すると思われる．本症例では，左前腕に刺し口が認められた．リンパ節腫脹は，多くは刺し口の所属リンパ節が腫脹することが多いが[3]，我々の症例のように左前腕に刺し口を認めながら，右頚部リンパ節腫脹を来した．永野らも[1]左大腿に刺し口を認めたが，頚部リンパ節腫脹を認めている．刺し口の所属リンパ節以外でもリンパ節腫脹を来すことがあり，注意が必要である．

患者の生活歴の問診もツツガムシ病の診断に重要である．ツツガムシは本来地中に生息しており，成熟過程で幼虫は哺乳類，鳥類に吸着して体液を吸い成虫になる[2]．この際，ツツガムシが *O. tsutsugamushi* を保有していれば経皮的に感染する．よって患者が発症前に山野や草原に立ち入ったかの問診が必要である．自験例では，患者が発症前に山林を散歩しており，*O. tsutsugamushi* の感染が疑われた．

本疾患の最終診断は，ペア血清での抗体価の上昇やIgM抗体価の上昇を確認することである．*O. tsutsugamushi* の抗原は標準3型（Gilliam，Karp，Kato）に加えて，新型2型

(Kawasaki, Kuroki) が知られており，相互に交叉性を認める[5]．本症例でも，Gilliam, Karp, Kato の抗体価の上昇が認められた．血清抗体価が優位に上昇するまでに発症後1〜2週間を要するため，発病初期での診断は不可能である．そのため，最近では患者血清から *O. tsutsugamushi* の抗原蛋白（58-kDa 蛋白）を鋭敏に検出する PCR 法が用いられている[6]．

治療は，tetracycline 系の抗菌薬が第一選択薬とされ[2,5,7]，24〜48時間で解熱することが多い．第二選択薬は chloramphenicol である[2]．我々の症例では minocycline 投与後，解熱傾向を示すのに6日間要した．これは前医でのステロイド投与による可能性が考えられる．今回は喉頭浮腫を来し，軽度の呼吸困難を来したため，ステロイドをやむなく使用したと考えられるが，山之内ら[5]も指摘しているように，容易なステロイドの使用は重症化を招く危険性があり注意が必要である．

ツツガムシ病が重症化した，あるいは合併症を来したという報告も散見される．ツツガムシ病が誘因となり TTP を発症した例[8]，心不全を呈した例[9]，血球貪食症候群を合併した例[7]があり，小川ら[3]は416人中21人に DIC を認めたと報告している．自験例では，早期にツツガムシ病を疑い，minocycline を投与することにより，解熱に若干時間を要したが，重症化することなく治癒した．

ま　と　め

耳鼻咽喉科領域での報告は稀であるツツガムシ病の1例を報告した．全身の診察に不慣れな耳鼻咽喉科医はツツガムシ病の早期診断は困難と思われる．頚部腫脹，原因不明の発熱を来す疾患にはツツガムシ病を念頭におき，詳細な問診と全身の観察が必要である．

参　考　文　献

1）永野広海，出口浩二，福岩達哉，他：診断に苦慮したツツガムシ病の1例，耳喉頭頚 76：6-7, 2004.
2）橘　宣祥，岡山昭彦：(理解して実践する感染症診療・投薬ガイド）疾患各論 4類感染症（全数把握）ツツガムシ病，総合臨床 52増刊：1103-1108, 2003.
3）小川基彦，萩原敏且，岸本寿男，他：わが国のツツガムシ病の発生状況—臨床所見—，感染症誌 75：359-364, 2001.
4）岩崎博道，矢野貴彦，金子　栄，他：広島県において見いだされたツツガムシ病多数例の臨床的および疫学的解析，感染症誌 75：365-370, 2001.
5）山之内寛嗣，泉川欣一，片山一朗：ツツガムシ病，皮膚病診療 23：1205-1208, 2001.
6）杉田泰之：感染症の DNA 診断への PCR 法の適用，臨皮 47（増）：83-87, 1993.
7）和田昌幸，山根雄幸，津森道弘，他：つつが虫病と血球貪食症候群を合併した一例，臨床と研究 78：1173-1176, 2001.
8）小川　肇，宮本　寛，橋本圭司，他：つつが虫病が誘因となり TTP を発症したと考えられた一例，ICU と CCU 25（別冊）：s228-S229, 2001.
9）小沼利安，篠田光孝，渡辺正明：ツツガムシ病により心不全を呈した1例，ICU と CCU 25：277-282, 2001.

連絡先：中尾　芳雄
〒731-0293
広島県広島市安佐北区可部南 2-1-1
広島市立安佐市民病院耳鼻咽喉科
TEL　082-815-5211　FAX　082-814-1791