診断に苦慮した頸部腫瘤　～猫ひっかき病～

上　村　尚　樹　　織　部　加奈子　　鈴　木　正　志
大分大学医学部免疫アレルギー統御講座

The Cervical Mass of which We had Difficulty in Making a Diagnosis ～Cat Scratch Disease～

Naoki UEMURA, Kanako ORIBE, Masashi SUZUKI
Department of Otolaryngology, Oita University, school of medicine

Cat scratch disease is an infection disease transmitted by cats, and it causes local eruption and lymphadenopathy typically. The pathogenic organism is *Bartonella henselae*. We have recently experienced one case of cat scratch disease with cervical mass that we suffered from making a diagnosis. The patient was fifty-six years old male. He visited our hospital complaining of the left cervical mass for a month. At first, we suspected parotid gland cancer. To get the confirmed diagnosis, we attempted to remove the cervical mass. Making an incision into the skin, the pus flowed out from the mass. According to the intraoperative pathologic test, the diagnosis was tuberculosis. But permanent pathologic diagnosis turned out to be epitheloid granuloma.

After this diagnosis, we obtained a careful history and made it clear that he was keeping eight cats in his house. We tested him for serologic markers of IgM and IgG against *B. henselae*, and found them remarkably elevated. Cat scratch disease must be considered in differential diagnosis for patient with cervical mass.

はじめに

頸部腫瘤の原因は様々であり，耳鼻咽喉科を受診する患者は少なくない．人畜感染症の一つである猫ひっかき病（cat scratch disease；以下CSDと略す）もその原因の一つではあるが，我々が日常診療で遭遇することは少ない．今回頸部腫瘤を主訴に当科受診し，診断に苦慮したCSD症例を経験したので報告する．

症　例

56歳　男性

主訴：左耳前部および左頸部腫瘤

現病歴：2004年2月頃より左耳前部および左頸部の無痛性腫瘤に気付いた．徐々に増大するため同年3月8日近医より当科紹介となった．

既往歴，家族歴：特記事項無し

生活歴：たばこ20本/日×40年，アルコールなし

初診時所見：左耳前部に48×32mm，左耳

下部に 50×40mm の無痛性で弾性硬，皮膚の発赤を伴う腫瘤を（Fig. 1），さらに左後頸部にも約 10mm のリンパ節を触知した．顔面麻痺はなく，体温も 36.7℃，腋下，および鼠径部にリンパ節は触知しなかった．ツベルクリン反応は弱陽性であった．この時点で耳下腺癌，左頸部転移，皮膚浸潤を強く疑い，精査加療目的にて同年 3 月 24 日当科入院となった．

血液学的所見：白血球 7600/mm^3，CRP 0.51mg/dl，赤血球沈降速度 1 時間値 28mm，2 時間値 50mm，可溶性 IL-2 レセプター抗体，ACE も含め，生化学的検査では異常はみられなかった．

画像所見：CT では左耳前部にリング状にエンハンスされる腫瘤性病変を，耳下部にも同様の病変を認めた．MRI では同部位に T1 で低信号，T2 で高信号，リング状にエンハンスされる病変を認めたものの（Fig. 2），耳下腺との境界は明瞭であり，また両頸部にも多発性にリンパ節腫脹を認めた．ガリウムシンチでは局所のみに強い集積を認めた．

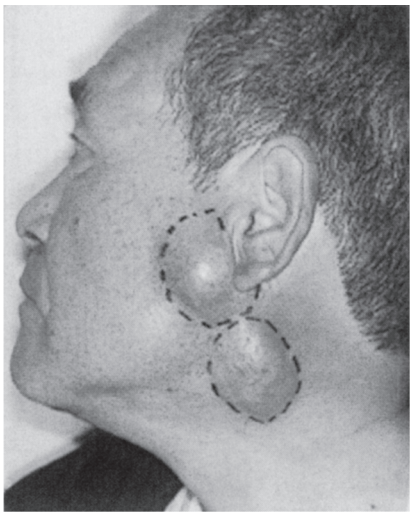

Fig. 1　Pre-operative finding

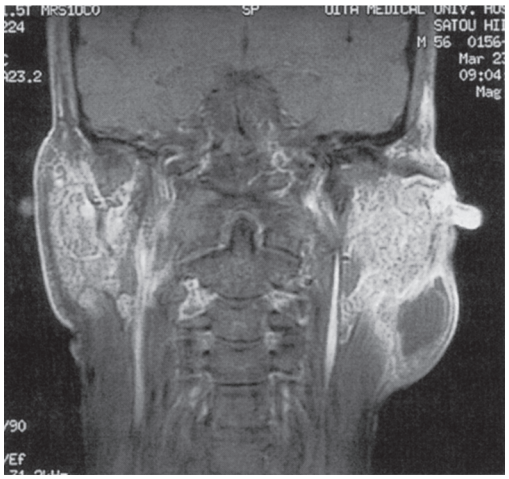

Fig. 2　MRI showed a mass with ring enhance effect on the left upper neck.

経　　過

確定診断のため針生検を施行したところ膿が吸引された．以上の所見より，この時点では腫瘍というよりリンパ節結核などの感染症をより疑った．針生検の結果は class Ⅱ であった．2004 年 3 月 30 日全身麻酔下にて手術を施行した．下方の腫瘤上に切開を加えると皮膚直下より膿の排出をみた（Fig. 3）．皮膚を含め，この一部を迅速病理検査に提出したところ結核に矛盾しないとの診断であった．しかしその後の永久病理検査では Epitheloid granuloma であ

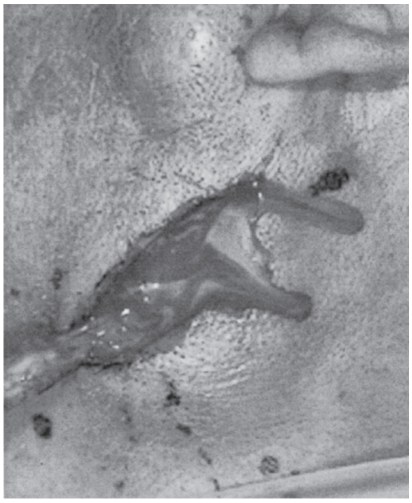

Fig. 3　Intra-operative finding
We can see the pus with necrotic tissue under the skin.

Fig. 4　Postoperative finding 4 months after operation

り，乾酪性壊死やLanghans巨細胞は見られなかった．さらに組織の結核菌PCRでも陰性，細菌学的検査でも菌の発育はなかった．そこで初めて（初診後35日目）CSDなどの人畜共通感染症を疑い，本人に詳細な問診を行ったところ，猫8匹の飼育歴があり，さらに発症2週間前に猫に額をひっかかれ，38℃の発熱を生じていたことが判明した．抗体を測定したところ，著明に*Bartonella henselae*に対するIgMが128倍，IgGが1024倍以上であった．以後はミノサイクリンの内服を3日行い，術後1週間で退院となった．写真は退院4ヶ月の写真である（Fig. 4）．IgM，IgG共に徐々に低下し8月にはIgMは16倍未満，IgGは256倍となった．

考　　察

CSDはGram陽性桿菌である*Bartonella henselae*を起炎菌とする感染症で，猫との接触，特にひっかき傷が主な感染経路である．受傷後1〜2週後に受傷部位に丘疹や水疱，あるいは潰瘍の形成が見られ，発熱，リンパ節腫脹などの感冒様症状を呈し，特にリンパ節腫脹は数週〜数ヶ月持続すると言われている[1]．本症例でも猫に額をひっかかれ，発熱とリンパ節腫脹が見られた．所属リンパ節で炎症が阻止できない場合は血行性に全身性に波及することもある．このような非定型的CSDでは脳炎や血小板減少性紫斑病，骨髄炎などを呈する場合もある．　現在では血清学的診断法が主流である．免疫蛍光抗体法での*B. henselae*に対する抗体価がIgMで20倍以上，IgGで64倍以上を陽性とする．単一血清で陽性と判定するにはIgGが512倍以上であれば確実とされている[2]．本症例でもIgMが128倍，IgGが1024倍以上と著明上昇を認め，猫ひっかき病と診断した．

病理組織学的には，特にリンパ節の場合は猫ひっかき病に特異的な組織像はなく，現在ではあまり重要視されていない[3]．

大半は2〜3ヶ月で自然治癒する．非定型的CSDの場合はエリスロマイシンやテトラサイクリン系の抗菌薬が有効と言われているが統一された見解は得られていない．本症例においてはミノサイクリンの投与を行ったが，切開排膿も施行しており，その有効性は明らかではない．

CSDには特徴的な症状がないために化膿性リンパ節炎としてすまされていることも多いと思われ，日常診療においてあまり遭遇しない我々にとってやはり頸部腫瘤の鑑別にCSDを含めた人畜共通感染症を念頭におかなければならないこと，問診における飼育歴の重要性を痛切に感じた1例であった．

ま　と　め

耳下腺腫瘍が疑われ，診断に難渋したCSD症例を経験した．頸部腫瘤の鑑別に飼育歴の重要性を痛感した．

参 考 文 献

1）佐藤克：ペットを介する子供の病気．小児科 44（5）：761-770，2003.
2）加島陽二：猫ひっかき病．臨眼 57（11）：195-200，2003.
3）樫葉恵子：猫ひっかき病と考えられた4症例．耳鼻臨床 94：185-189，2001.

連絡先：上村　尚樹
〒879-5593
大分県大分郡挾間町医大ヶ丘 1-1
大分大学医学部免疫アレルギー統御講座
TEL　097-586-5913　FAX　097-549-0762
E-mail　uemm@med.oita-u.ac.jp