喉頭病変精査中に結核菌が検出された1症例

松　原　尚　子
福岡市立こども病院感染症センター耳鼻咽喉科

松　山　勝　哉　　中　島　寅　彦　　梅　崎　俊　郎　　小　宗　静　男
九州大学病院耳鼻咽喉科

One Case of Laryngeal Tuberculosis

Naoko MATSUBARA
Department of Otorhinolaryngology, FukuokaChildren's Hospital and Medical Center for Infection Diseases
Katsuya MATSUYAMA, Torahiko NAKASHIMA,
Toshiro UMEZAKI, Shizuo KOMUNE
Department of Otolaryngology, Kyusyu University

A case of laryngeal tuberculosis is reported. The patient was a 90-year-old male, who complained of hoarseness. White granulomatous changes were noted on the bilateral vocal cords, and epiglottis region. Tubercle bacilli were detected in his sputum. After the patient was hospitalized for treatment, 108 medical staff in contact with the patients underwent X-ray examination of the chest. As a result, 10 staff required medication to prevent tuberculosis. Although laryngeal tuberculosis is rare, it has not yet been exterminated. We should be aware of the potential for infection in hospitals.

はじめに

結核症患者は戦後の生活水準の向上，健康診断の普及，化学療法の開発などにより年々減少している．しかし我が国ではH9年に新登録患者が38年ぶりに増加し，H11年に厚生省（厚生労働省）が結核緊急事態宣言をだすに至り，近年では再興感染症として世界的に注目されている．耳鼻咽喉科外来でも時に活動性結核患者に遭遇することがある[1-4]．

今回われわれは喉頭結核の1症例を経験したので報告する．

症　例

症例：90歳，男性

主訴：嗄声

現病歴：2ヶ月半まえから嗄声が出現した．時折咳はあるものの呼吸困難は認められなかった．前医にて声帯と喉頭蓋喉頭面に白色病変を認め紹介受診となった．

既往歴：20歳時に結核，66歳時に脳梗塞，75歳時に心筋梗塞，88歳時に右大腿骨骨折．

現症：初診時喉頭ファイバー所見では両側の声帯後方1/2と喉頭蓋喉頭面に隆起性のある

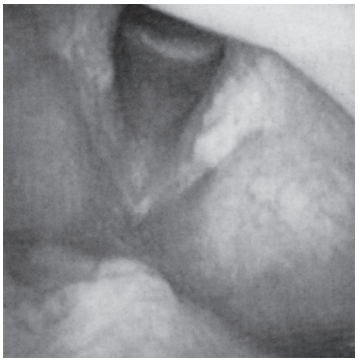

Fig. 1　Larynx of the patient.
There are white granulomatous regions in his bilateral vocal cords, and epiglottis.

白色病変を認めた（Fig. 1）．声帯の可動性は良好であった．頸部にリンパ節の腫脹は認められなかった．

嗄声の程度は聴覚印象が G2 R2 B2，MPT 4.2 秒であった．喉頭ストロボスコピー検査をおこなったところ左声帯後部が硬く粘膜波動が消失していた．

入院後胸部 Xp では両肺に多数の粒状影を認めた．ファイバー下擦過細胞診では ClassⅡ，ファイバー下生検の結果は炎症変化を伴う肉芽と壊死組織であった．頸部 CT では頸部にリンパ節腫脹なし．胸部 CT では両肺に centrilobular nodule を多数認めた．一部石灰化を認めた．これは陳旧性肺結核でも活動性肺結核でもありえる所見ということであった．確定診断のためにラリンゴマイクロサージャリーが予定された．しかしツ反が陽性（発赤 25mm×30 mm，硬結，水疱なしの強反応群）．喀痰検査 1 回目で非定型抗酸菌が検出され，念のため隔離を指示．その後喀痰の Ziel-Neelsenn 染色で結核菌を検出し，肺結核・喉頭結核と確定した．ガフキー 2 号であり，N-95 マスクを着用，病室に空気殺菌脱臭装置を設置した．ラリンゴマイクロサージャリーは行われずに翌日転院となった．

転院後，イソニアジド，エタンブトール，リファンピシン，ピラジナミドを使用し排菌は陰性化した．現在外来治療となっており，喉頭蓋の所見は消失したと報告をうけている．

結核患者に関わったスタッフに対し，後日保健所の指導により定期外検診が行われた．対象は医師 45 名，看護師 56 名，掃除担当 7 名の計 108 名．全員に胸写がなされ，異常なしが 103 名，要精密者 5 名であり精密検査の結果 5 名とも以上なしであった．また 29 歳以下 34 名にツ反が施行され，ベースラインのない者は発赤長経 30mm 以上，ベースラインのある者では発赤長経 30mm 以上かつベースラインより 20mm 増大の者計 10 名が予防内服対象者となった．

考　　察

結核は患者のくしゃみや咳のなかに含まれる結核菌を周囲の人が肺胞まで吸い込んだ時に感染する．そのためいかに早期に結核を疑い，診断するかが治療面でも感染予防面でも重要である．喉頭の白色病変の鑑別診断として，まず癌，パピローマ，喉頭白斑症などがあがるが，それが隆起性病変であった場合感染性疾患や LPRD も鑑別に加わる[5]．われわれが経験した症例は声帯と喉頭蓋の 2 カ所に同様の隆起性白色病変を認めたこと，またストロボスコピー所見はもしこれが癌であったならば振幅・波動とも欠損していただろうと思われたが実際は病変部分の振幅がいくらか保たれていたこと，これらが感染症を疑う理由となった[6]．また胸部レントゲンより結核を疑うことができた．

本症例を経験し，医療スタッフを含めて計 108 名の病院スタッフに対し定期外検診（接触者検診）が行われた．菌陽性結核の接触者検診では受診者の 2〜3%から新たな患者が発見され，この発見率は一般の定期検診の 100 倍以上といわれている．今回 10 名が予防内服対象者となったわけだが，医療従事者は外来患者から

の感染の機会が多く，一人の発症から集団感染をまねきやすい．外来での初診患者への喉頭鏡検査，喉頭ストロボスコピー検査は咳を誘発することがあり，各医師が感染予防の意識を持つことが大変重要であった[7]．

結　　語

喉頭結核の1症例を報告した．

喉頭の隆起性白色病変として喉頭結核を念頭に置く必要があり，胸写の確認は必須であった．医療従事者は高リスクグループのひとつであり，結核に対する感染予防の意識を持つことが重要と思われた．

参 考 文 献

1) 荻原明子，他：喉頭結核例．耳鼻臨床 95：383-6，2002.
2) 高木秀明，堀口利之：喉頭結核．日気食会報 52：383-6，2001.
3) 森　亨：再興感染症としての結核．日気食会報 52：369-376，2001.
4) 久　育男，他：原発性喉頭結核の一症例．喉頭 6：171-3，1994.
5) 山下　勝，他：喉頭結核4症例．耳鼻臨床 95：275-9，2002.
6) 齋藤龍也，他：喉頭結核－当科で10年間に経験した9症例について－．耳鼻臨床 補 62：62-6，1993.
7) 定永恭明，他：結核．耳喉頭頸 74：23-25，2002.

質 疑 応 答

質問　山下裕司（山口大）

入院前検査としての胸写の check 体制？

応答　松原尚子（福岡市立こども病院）

入院前に胸写が確認されるべき症例であったが，実際は入院後に確認されていた．

質問　原渕保明（旭川医大）

同室患者へのフォローは？

応答　松原尚子（福岡市立こども病院）

当患者は入院時より個室であり，他の入院患者は定期外検診の対象にはならなかった．

連絡先：松原　尚子
〒810-0063
福岡県福岡市中央区唐人町 2-5-1
福岡市立こども病院感染症センター
耳鼻咽喉科
TEL　092-713-3111　FAX　092-713-3120