甲状腺膿瘍の２例

丸　山　元　祥　　渡　辺　行　雄
富山大学 耳鼻咽喉科

Two Cases of Thyroid Abscess

Motoyoshi MARUYAMA, Yukio WATANABE
Department of Otolaryngology, Toyama University, Toyama, Japan

We report two cases of thyroid abscess. First, 67-year old female was presented with sore throat after eating a boiled flatfish. CT scan of the neck showed a fish bone in the left lobe of thyroid grand and abscess formation. The bone with left lobe of thyroid grand was removed surgically under general anesthesia. Second, 11-year old boy was presented with swelling and pain in the region of the left thyroid lobe. CT scan of the neck showed large areas of abscess and gas formation in the left lobe of thyroid grand. The surgical drainage of the abscess and tracheotomy were done under general anesthesia. Barium swallowing study did not reveal any piriform sinus fistula.

は　じ　め　に

甲状腺は，周囲臓器との直接の交通がなく，甲状腺組織内のヨード含有率が高いため，細菌感染が起きにくい臓器である．化膿性甲状腺炎の感染経路としては，１．血行性，２．周囲組織からの直接的波及，３．リンパ行性，４．直接の外傷，５．甲状舌管遺残，６．梨状窩瘻[1)2)]などが報告されている．今回我々は，甲状腺膿瘍を２例経験したので，考察を加えて報告する．

症　　例

症例１：67歳，女性

既往歴・家族歴：特記すべきことなし．

主　訴：咽頭痛

現病歴：平成11年８月28日煮魚（カレイのえんがわ）を食べた後，咽頭痛が出現．徐々に症状増悪し，８月30日近医耳鼻科受診し，同日当科紹介受診となった．

入院時現症：左前頸部に強い圧痛を認める腫瘤を認めた．腫瘤は表面平滑，弾性軟であった．左梨状窩は軽度腫脹していたが，異物は認めなかった．

入院時検査所見：白血球数14050/㎣，CRP 11.4mg/dlと強い炎症反応を認めた．その他は赤血球数，血小板数，肝機能，腎機能にも異常を認めなかった．

画像診断：入院時の頸部CTでは，甲状腺左葉に骨と同様の線状高吸収像，これを中心としたガス像を認めた（Fig. 1）．以上の所見から，異物刺入による甲状腺膿瘍と診断した．

入院後経過：入院同日に全身麻酔下で食道鏡を行った．左梨状窩の粘膜が腫脹していたが，異物を発見できなかったため，頸部切開による摘出術を行った．魚骨は甲状腺左葉の外側被膜を超えて

おり，総頸動脈に接していた．魚骨を甲状腺左葉と一塊にして摘出した．食道側は，瘻孔所見を認めなかった．長さ20㎜にわたる魚骨が甲状腺実質に刺さり，食道側では甲状腺実質が膿にて溶解していた．術後から，セフォペラゾン・スルバクタム１.0ｇ×２/日＋クリンダマイシン300mg×２/日を開始した．術後経過良好であり，２週間後退院となった．

症例２：11歳，男性

主　訴：頸部腫脹・頸部痛，嚥下困難，呼吸困難

既往歴：喘息，家族歴：特記すべきことなし

現病歴：平成17年３月28日より頸部腫脹・頸部痛，発熱（39℃台）出現．同日近医受診し，抗生剤等の投薬受けたが，改善しなかった．徐々に頸部痛・頸部腫脹増悪，嚥下困難，呼吸困難も出現し，４月１日近医総合病院耳鼻科を受診した．造影CTにて，深頸部膿瘍疑われ，同日紹介受診となった．

入院時現症：左前頸部に強い圧痛を認める腫瘤（50 X 60 ㎜）を認めた．腫瘤は表面平滑，弾性軟であった．左梨状窩腫脹を認めた．

入院時検査所見：白血球数16600/㎣，CRP 23 mg/dlと強い炎症反応を認めた．その他は赤血球数，血小板数，肝機能，腎機能にも異常を認めなかった．血液ガス分析（Room Air）では，PCO_2：37.6，PO_2：77.1，SPO_2：96.0と血中酸素の低下を認めた．

画像診断：造影頸部CTでは，甲状腺左葉は腫大し，低密度域を認め，膿瘍の存在が疑われ，ガス産生も伴っていた（Fig. 2）．以上の検査所見から，甲状腺膿瘍と診断した．

入院後経過：入院同日，全身麻酔下で頸部切開排膿術を施行し，生理食塩水で洗浄後にドレーンを挿入した．次に気管切開を行った．術後に，パニペネム0.5ｇ×２/日＋クリンダマイシン300mg×２/日を開始した．術後３日目（４月４日）の採血において，TSH0.04 μU/ml，FT4 4.9ng/ml，FT3 3.9ng/mlと甲状腺機能が軽度亢進したが，４月18日の採血において，TSH0.94 μU，FT4 3.4ng/ml，FT3 1.1ng/mlと正常範囲となった．４月８日に食道透視を施行したが，明らかな瘻孔所見を認めなかった．術後経過良好であり，４月18日に退院となった．現在まで再発は認めていない．

考　　察

甲状腺は血液・リンパ流に富み，高濃度のヨードが含有し，被膜により外界から隔絶されていることから，細菌感染は生じにくい．従って，甲状腺の化膿性炎症は，従来は稀であると考えられて

Fig. 1　CT scan showing a fish bone in the left lobe of thyroid grand.

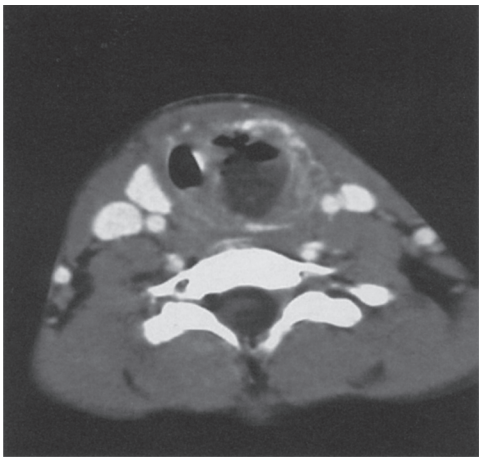

Fig. 2　CT scan showing large areas of abscess and gas formation in the left lobe of thyroid grand.

いたが，小児例を中心に報告が増加している．感染経路としては，１．血行性，２．周囲組織からの直接的波及，３．リンパ行性，４．直接の外傷，５．甲状舌管遺残，など考えられてきたが，Takaiら[1]の報告以来，本症患者の多くに梨状窩瘻が証明され，本症の90％以上が，梨状窩瘻が存在する左側であること[3]，また再発が多く，梨状窩瘻を切除することにより再発が防止できることなど，本症の感染経路として梨状窩瘻が重要な役割を果たしていると考えられる[1]．

梨状窩瘻は，鰓裂性器官の遺残物であり，第３あるいは第４鰓裂組織由来の鰓原性瘻とされている．この先天性の瘻管が細菌感染を起こす誘因としては，①上気道炎の瘻管への波及，②食物残渣などの迷入，③嚥下運動などに伴う咽頭内圧上昇による瘻管の開放，などが考えられる．

本症の臨床的特徴は，１）小児期発症が多く，２）左側例が多く，３）再発例が多い，などである．

臨床症状では甲状腺部の自発痛・圧痛，発熱，嚥下障害，呼吸障害などが多くみられる．

検査所見としては，白血球増多，CRP陽性，赤沈亢進などの急性炎症反応がみられる．このほかに，血中甲状腺ホルモン値は多くの症例で正常であるが，機能亢進もしくは低下状態を示すことがあり，本症例の様に病期によって変動する場合もあると報告されている[4]．

画像診断としては，超音波検査，造影CTにおいて，甲状腺の腫大，膿瘍の存在が確認できる．甲状腺シンチグラムでは病変部の欠損あるいは取り込み低下がみられる．食道透視にて，梨状窩瘻の存在を確認するのが重要であるが，炎症が高度の場合には瘻孔が描出されないことがあるので，この場合には炎症が治まってから再検する必要がある．内視鏡で直接下咽頭を観察する方法もある．

治療としては，抗生剤の投与を行う．膿瘍を形成した場合には切開排膿が必要である．本症例のように，呼吸障害を呈した場合には気道確保が必要となることもある．梨状窩瘻を認める例では再発率が高く[2]，再発を繰り返す例では，瘻孔摘出術が必要である．

我々の経験した第1例は，魚骨刺入による甲状腺膿瘍で，原因が明らかであったが，第２例は，食道透視にて瘻孔所見が明らかでなく，原因不明であった．しかし，今後再発することがあれば，食道透視を繰り返し行い，瘻孔の存在を証明する必要があると考えられる．

結　　語

異物刺入および原因不明による甲状腺膿瘍の２症例を報告した．

参　考　文　献

１）Takai et al.：Internal fistula as a route of infection in acute suppruative thyroiditis, Lancet, １：751-752, 1979.

２）平泉　泰久　他：急性化膿性甲状腺炎の１症例および本邦小児39例の臨床的検討，小児科臨床，44：1208-1214, 1991

３）小林　建夫，竹村　喜弘：29歳で初発した急性化膿性甲状腺炎の一例と本邦112例の文献的考察，綜合臨牀，41：2304-2308, 1992.

４）神応　裕　他：小児に繰り返し発症した急性可能性甲状腺炎の１例，ホルモンと臨床，30（増刊号）：159-161, 1982

質疑応答

質問　竹内裕一（鳥取県立中央病院）

術後に食道透視をされて瘻孔の確認をされたか．術中に潰瘍腔に色素注入をするなど，瘻孔の確認をされたか．

応答　丸山元祥（富山大学）

術後，食道透視を行ったが，明らかな瘻孔所見は認めなかった．術中色素による深索は行っていない．

質問　東野正明（大阪医大）

２例目の膿瘍からの検出菌は．咽頭部からの細菌検査は施行しなかったのか．

応答　丸山元祥（富山大学）

膿瘍の培養からはクロストリジウム属の１種と溶連菌の１種が検出．術前の咽頭培養は残念ながら行っていない．

質問　北野博也（鳥取大）

どこの骨か．

応答　丸山元祥（富山大学）

縁側にしては長いが，患者本人が縁側の部分をのみ込んだと言っていました．

連絡先：丸山　元祥
〒930-0194
富山県富山市杉谷2630　　富山大学耳鼻咽喉科
E-mail　maruyama@med.u-toyama.ac.jp