副鼻腔炎から波及した硬膜外膿瘍の小児例

有　本　友季子[1)]　工　藤　典　代[1)]　嶋　田　耿　子[2)]　鈴　木　晴　彦[3)]

1）千葉県こども病院耳鼻咽喉科
2）千葉市立海浜病院耳鼻咽喉科
3）すずき耳鼻咽喉科

Careful Examination is Required if the Patient with Sinusitis is Simultaneously Affected with Intra-Cranial Complications Simultaneously.

Yukiko ARIMOTO[1)], Fumiyo KUDO[1)], Akiko SHIMADA[2)] and Haruhiko SUZUKI[3)]

1) Division of Otolaryngology, Chiba Children's Hospital,

2) Division of Otolaryngology, Chiba Kaihin Hospital,

3) SUZUKI Otolaryngology Medical Clinic

Although not so many intra-cranial complications are seen in patients with sinusitis, such complications, if occur, will lead to miserable outcomes.

We should always consider intra-cranial complications developing after sinusitis.

Case 1 is an eight-year-old boy affected with an epidural abscess resulting from right sphenoid sinusitis. He complained of pain spreading from nucha to occipital area. He was hospitalized to clean sinus with wash and to be given intravenously antibiotics in vain. As soon as he was transferred to us, the epidural abscess was removed from his head. After the surgical treatment, headache that he had complained of before operation disappeared. He received some nasal treatment and some medicines, but his clinical course appears fairly good despite some remnant shadow in the right sphenoid sinus. Case 2 is an eleven-year-old girl affected with abscess formation in the right frontal sinus and swelling of nasal septum as well as an epidural abscess. The onset was fever and swelling of the right palpebra. She was hospitalized in the department of Infectious Disease, our hospital to be administered antibiotics intravenously. The treatment was not so effective that she experienced craniotomy and the epidural abscess was successfully removed by the neurosurgical team. Her clinical course is also remarkable.

The children did not complain of otolaryngologic symptoms. Thus, we should carefully examine if the patient with sinusitis affected with intra-cranial complications simultaneously.

は　じ　め　に

近年，抗生剤の進歩に伴い，鼻性頭蓋内合併症は稀な疾患となった．しかし，早期に進行し中枢性に後遺症を残すものもあり，早期診断と治療が重要である．

当科で経験した，副鼻腔炎から波及したと考えられた硬膜外膿瘍の小児例２例について検討を行ったので報告する．

症　　例

（症例１）８歳９ヶ月男児．

既往歴：特記すべきことなし．

現病歴：平成17年３月１日後頭部から後頚部にかけて疼痛が出現した．翌日２日には倦怠感と嘔吐が出現し，さらに３日には38度の発熱を認めた．同年３月６日に右耳痛，右側頭部の腫脹と疼痛が出現した為，夜間救急診療所を受診したところ，右急性中耳炎，髄膜炎の疑いと診断され，某病院小児科に入院となった．血液検査にて白血球16400/μl，CRP6.3mg/dL，髄液中の細胞数は201/3（N：L=140：61）であり，髄膜炎の診断でcefotaxime sodium（CTX），panipenem betamiprom（PAPM/BP），dexamethasone開始となった．髄液，血液培養からの検出菌はみられなかった．同年３月９日CTにて右側頭葉に凸レンズ状のlow density areaと蝶形骨洞の陰影が認められ，膿瘍と蝶形骨洞炎の診断でグリセオールの投与と某病院耳鼻咽喉科にてプレッツ法による副鼻腔洗浄が開始された．画像所見をFig. 1に示す．同年３月18日硬膜外膿瘍の改善なく，当院脳神経外科に転院となった．同月23日脳外科にて開頭ドレナージ術が施行された．貯留液は漿液性で，膿性ではなく，検出菌も認めなかった．硬膜下には病変を認めず，硬膜に慢性炎症所見を認めたことから，硬膜外膿瘍と診断された．同月31日硬膜外膿瘍の改善を認めるも，画像にて蝶形骨洞の陰影は残存したことから，当科初診となった．軟性内視鏡にて観察すると，陰影の認められた右蝶形骨洞と同側の上咽頭右側方に流下する白色膿性鼻汁が認められた（Fig. 2）．1986年出版の成書には，後鼻鏡で蝶篩陥凹から流下する後鼻漏がみられれば，蝶形骨洞炎の診断に際して有力な所見であると記載されており，合致する所見と考えられた．頭痛は既に消失し，無症状であったことから，本人，母親ともに更なる手術は望まず，経過観察となった．同年４月９日退院となり，以後近医耳鼻咽喉科にて保存的治療を行い，経過観察しているが症状の出現なく，良好な経過である．

（症例２）11歳５ヶ月女児

既往歴：特記すべきことなし．

現病歴：平成13年３月10日39.5度の発熱と頭痛が出現し，翌11日近医受診し，抗菌薬cefpodoxime proxetil（CPDX-PR）と鎮痛解熱剤（イブプロフェン）を処方された．更に翌12日右上眼瞼腫脹・発赤・疼痛出現し（Fig. 3），他院にてCT施行された．副鼻腔に陰影があり鼻汁テステープにて糖陽性であったことから，鼻性髄膜炎が疑われ，同日当院感染科に入院となった．後日

a）CT

b）MRI

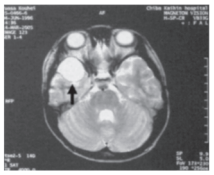

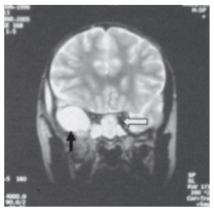

Fig 1　Preoperative image of case 1 demonstrates epidural abcess（↑）in the right temporal lesion and sphenoiditis（⇦）.

施行されたRIシステルノグラフィーでは髄液鼻漏は証明されなかった．感染科主導で治療が進められた．抗菌薬はceftriaxone sodium（CTRX）84mg/kg/dayの静注が開始となった．同月14日に施行されたMRIにて前頭洞の陰影と左前頭部の硬膜外膿瘍を認めた（Fig. 4）．同月16日膿瘍をマルク針にて穿刺したところ，

Streptococcus anginosus,

Streptococcus constallatus,

*Prevotella bivia（β-lactamase（+））*が検出され，抗菌薬はpanipenem betamiprom（PAPM/BP）70mg/kg/dayに変更された．同日当科初診となった．鞍鼻を呈しており（Fig. 5），鼻中隔は著明に腫脹し，鼻中隔膿瘍を形成していた．穿刺にて排膿を行い，細菌培養検査では硬膜外膿瘍と同様に*Streptococcus milleri group（Streptococcus anginosus, Streptococcus constallatus）*が検出された．同年４月６日のMRI では，前頭部の膿瘍は改善を認めたが，新たに頭頂部から左側頭部にかけて膿瘍形成を認めた（Fig. 6）．同年４月10日抗菌薬の静注では改善が認められないため，脳外科にて開頭脳膿瘍ドレナージを施行となった．膿瘍からは検出菌を認めなかったが，抗菌薬（PAPM/BP 86mg/kg/day）の投与は更に３週間続けられ，同年４月12日膿瘍の改善を認め，退院となった．

考　　察

鼻性頭蓋内合併症は近年稀な疾患となったが，化膿性髄膜炎が最も多く，他に硬膜外膿瘍，硬膜下膿瘍，脳膿瘍などがある．原発巣として最も多

a) right side　　b) left side

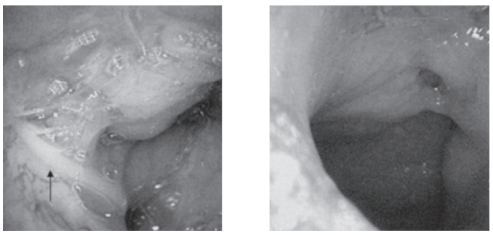

Fig 2　Case1: Rhinorrea（↑）on the right side of Epipharynx is founded by the fiberscope at the initial visit.

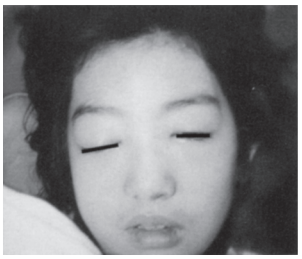

Fig 3　Case 2：Edema of the palpebla on day 3.

a) MRI　　b) CT

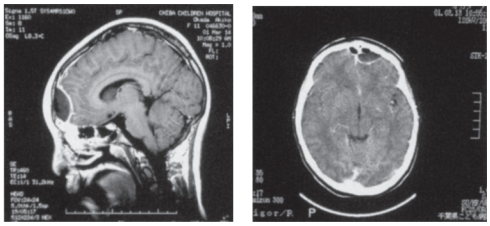

Fig 4　Image of case 2 on day 5 demonstrates epidural abcess on the frontal lesion.

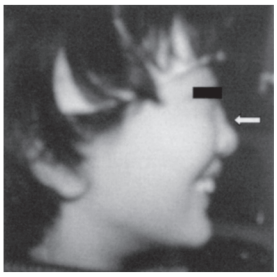

Fig 5　Saddle nose（⇦）of the case 2.

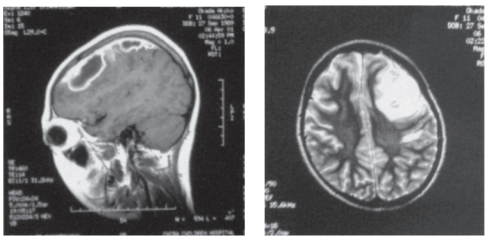

Fig 6　MRI image of case 2 on day 28 demonstrates brain abcess in the temporal and the left lateral lesion.

いのは前頭洞で30%を占め，次は篩骨洞で24%，蝶形骨洞7%，鼻中隔5%，上顎洞4%と報告されている[1]．前頭洞炎に伴って発症した硬膜下膿瘍は文献でも多く報告されている[2-5]が，蝶形骨洞炎に伴って発症した硬膜外膿瘍の報告は少ない．蝶形骨洞炎は単独での発症は稀であるが，鼻汁や鼻閉といった鼻症状が明らかでなく，頭痛や発熱といった症状で初めて疑われ，後鼻漏が診断の契機になることがあるので注意深い診察が重要である．鼻性髄膜炎を呈した際にも，頭痛，発熱，嘔吐などの全身症状は６割以上に認められるのに対し，鼻汁，鼻閉などの鼻症状のみの示すものは４割以下との報告もある[6]．また，硬膜外膿瘍の場合は臨床症状は穏やかで前頭洞炎に付随することが多く，硬膜下膿瘍は脳の圧迫により発症や経過が急激で重篤なものが多い点も指摘されている[6]．

鼻性頭蓋内合併症の起因菌については，文献上は連鎖球菌やブドウ球菌が多いが，21%は検出菌を認めなかったとの報告[7]もある．

鼻性頭蓋内合併症の発症機序は数説[1]ある．症例１は，病巣となった右蝶形骨洞の発育は良好であった．発育過程の副鼻腔の骨壁は薄く貫通する血管も豊富であるため，骨髄炎を起こし易く連続して炎症が波及した可能性が考えられる．他にも膿胞が徐々に形成され骨壁を貫通する血管に沿って膿瘍が進展した可能性も推測される．文献で最も多く報告されている前頭洞炎による硬膜下膿瘍は副鼻腔粘膜の血管が化膿性血栓性静脈炎を起こし，脳と交通する静脈に２次的に炎症が波及する機序が言われている．

ま　と　め

１．副鼻腔炎から波及したと考えられた硬膜外膿瘍の小児例２例を報告した．

２．蝶形骨洞炎による硬膜外膿瘍の症例（症例１）の初発症状は後頭部痛，後頸部痛であり発症時及び発症以前に鼻症状の自覚はなかった．

３．蝶形骨洞炎による硬膜外膿瘍は稀な疾患であるが，後頭部から後頸部にかけての疼痛や不明熱が持続する場合は可能性を念頭において診療にあたる必要があると思われた．

４．前頭洞炎から波及した硬膜外膿瘍症例（症例２）では内科医の方針により抗菌薬静注を主体として治療が行われたが，膿瘍の波及を認め開頭によるドレナージを必要とし，治癒までに約２ヶ月間の入院を要した．

参　考　文　献

１）内田　豊：鼻性頭蓋内合併症，耳鼻咽喉科診断治療体系３，講談社：126-127, 1986

２）佐藤澄人，飯田秀夫，石川明道，他：小開頭ドレナージにより治癒した，興味ある感染経路によると思われる硬膜外・硬膜下膿瘍の１例，JJAAM 14：348-354, 2003

３）宮丸　悟，住元友紀子，木下澄仁：鼻性頭蓋内合併症の2症例，耳喉頭頸77(9)：625-629, 2005

４）須賀健一，中津忠則，藤井笑子，他：保存的治療により治癒した硬膜下膿瘍の１例，小児科臨床 57(11)：2234-2238, 2004

５）西池季隆，合田晴一，宮尾泰慶，他：鼻性頭蓋内合併症の１例，日鼻誌　44(2)：145-150, 2005

６）小川晃弘，増田游，小坂道也：鼻性頭蓋内合併症，JOHNS　15(3)：523-527, 1999

７）Gary L, George L. Adams, Donald R. Paugh, et al.：Intracranial Complications of Paranasal Sinusitis：A Combined Institutional Review, Laryngoscope 101：234-239, 1991

質疑応答

質問　黒野祐一（鹿児島大）

副鼻腔手術をもっと積極的にすすめる必要性はないでしょうか.

漿液性の貯留液で菌陰性であったという所見から，膿瘍とは異なると考えられないですか.

応答　有本友季子（千葉県こども病院）

今回は脳腫瘍を脳外科で手術後に耳鼻科紹介となった為，同時手術は不可能であった.

膿汁が漿液性であったが，それまで感染科で抗菌薬治療が厳重に行われていたため菌の検出はみられなかったと思われる.

連絡先：有本友季子
〒266-0007
千葉県千葉市緑区辺田町579－１
千葉県こども病院耳鼻咽喉科
TEL　043-292-2111　　FAX　043-292-3815