当科における副鼻腔真菌症の臨床的検討

衛　藤　真由美　　児　玉　　悟
渡　辺　哲　生　　鈴　木　正　志
大分大学医学部免疫アレルギー統御講座

A Clinical Study of Revision on Patients with Fungal Rhinosinusitis

Mayumi ETO, Satoru KODAMA,
Tetsuo WATANABE, Masaomi MORIYAMA, Masashi SUZUKI
Department of Otolarygology, Oita University Faculty of Medicine

Currently the number of patients with fungal rinosinusitis has been increased. We reviewed 27 fungal rhinosinusitis cases treated by surgery in our hospital last ten years. 27 patients was 16 females 11 male, with a mean age of 58.7, most patients was over 70. Maxillary sinus was involevd in 78% of patients.

No specific symptoms were shown. In CT findings, calcification and sinus wall thickenings were found in 59% of patient. In clinicalpathology classification, most cases were mycetoma. In microbiology, Aspergillus species were detected in most cases. In surgical method, ESS was 48.1%, osteoplastic was 29.6%, combination of ESS and osteoplastic was 22.3%. ESS, has been selected for a surgical method for fungal rhinosinusitis. The result of ESS have been favorable, however, the treatment sometimes failed. We show three interesting cases.

We think ESS is the first choice for mycetoma and it is essential to clean up fungus ball entirely.

は　じ　め　に

近年，副鼻腔真菌症は増加傾向にあるといわれている．内視鏡技術の向上や器械の進歩により，副鼻腔真菌症に対する加療にも内視鏡下手術が主流となってきており，その治療成績も良好であることが多いが，中には難渋する症例もある．今回われわれは，過去10年間に当科にて加療を行った副鼻腔真菌症症例につき，手術および術後経過を中心に検討を行ったので報告する．

対　　象

1996年から2006年までの10年間に当科にて手術加療を行った副鼻腔真菌症症例27例について検討を行った．性別は男性11例，女性16例で，年齢は20歳から82歳（平均58.7歳）であった（Fig.１）．

結　　果

主訴は頭痛が最も多く６例であったが特定の症状はなく，無症状のものもみられた．既往歴としては，糖尿病５例，脳梗塞３例であり，特に全身

的因子を有しているものは少なかった（Table. 1）．罹患副鼻腔は，上顎洞が最も多く63%を占めていた（Fig. 1）．CTの所見では，石灰化および骨肥厚が半数以上に認められた（Table 1）．副鼻腔真菌症の分類では，寄生型が最も多く92.6%を占めていた（Fig. 1）．検出菌は，*Aspergillus* が最も多く92.6%だった．手術方法は鼻内内視鏡手術が48.1%，根本術が29.6%，内視鏡手術と根本術の組合せが22.3%だった．また，術後経過を手術方法別に検討すると，根本術では全症例が寛解に至っているが，内視鏡単独での手術では寛解率は約70%，内視鏡手術と根本術の組合せでは寛解率は66.6%であった．また，内視鏡手術と根本術手術組合せでの死亡例は電撃型の症例だった[5]（Fig. 2）近年，当科でも副鼻腔真菌症に対する加療に内視鏡を用いることが多くなり，またその治療成績も良好であるが，難渋した症例もある．そこで，症例を提示し，手術および術後経過につき検討を行った．

Table 1　chief complaint, past history and CT findings of all cases

症例	主訴	既往歴	CT所見		
			骨肥厚	骨破壊	石灰化
1	喀痰、右頬部違和感	なし	あり	なし	なし
2	鼻閉	DM	なし	なし	なし
3	眼球突出	アレルギー性鼻炎	なし	なし	なし
4	交代性鼻閉	喘息	なし	あり	なし
5	左鼻出血	DM	あり	なし	なし
6	右上顎歯ぎん部ろう孔	なし	あり	なし	なし
7	頭痛	なし	あり	なし	あり
8	複視、眼痛	DM	なし	あり	なし
9	鼻内悪臭	前立腺肥大	あり	あり	なし
10	頭痛	脳梗塞、高血圧	あり	あり	あり
11	微熱	Tb	あり	なし	あり
12	頭痛	高血圧、喘息	なし	なし	あり
13	嗅覚障害	耳下腺腫瘍、胃ポリープ	なし	なし	あり
14	頭重感	胃潰瘍、C型肝炎	なし	なし	なし
15	頭痛、右頬部痛	アレルギー性鼻炎	あり	なし	なし
16	微熱	なし	あり	なし	あり
17	鼻閉、鼻汁	子宮筋腫	なし	なし	あり
18	後鼻漏	不整脈	あり	なし	なし
19	後鼻漏	なし	あり	なし	あり
20	頭痛、鼻根部痛	川崎病	なし	なし	あり
21	後鼻漏	なし	あり	なし	あり
22	右頬部痛、後鼻漏	なし	なし	なし	あり
23	鼻汁、後鼻漏	なし	あり	なし	あり
24	なし	慢性腎不全、Af、狭心症	なし	なし	あり
25	右頬部腫脹	脳梗塞	あり	なし	あり
26	膿性鼻漏	脳梗塞	あり	あり	あり
27	なし	大動脈炎症候群	あり	なし	あり

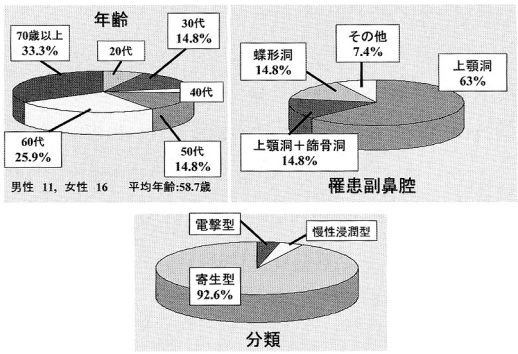

Fig. 1　details of age, affected sinus and classification of rhinofungul sinusitis

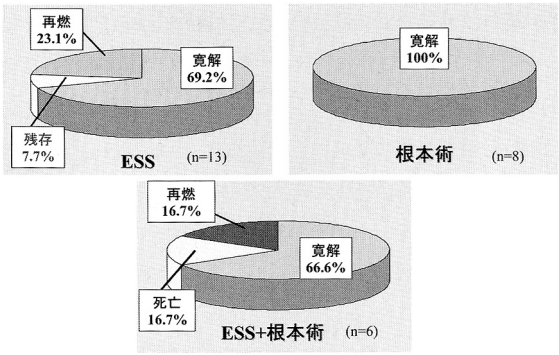

Fig. 2　treatment outcome by surgical method

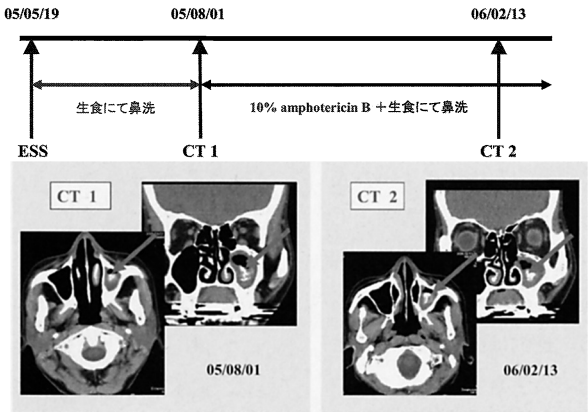

Fig. 3　postoperative coure of case 1

症例１：61歳女性.

主　訴：後鼻漏.

現病歴：感冒罹患後より後鼻漏・鼻汁が出現. 改善しないため近医耳鼻科受診. CTにて副鼻腔真菌症疑われたため当科紹介受診.

既往歴：特記事項はなし.

CT所見：左上顎洞内に軟部組織陰影が充満し, 石灰化が認められた. また, 上顎骨の骨肥厚も認められた.

治　療：内視鏡下に左上顎洞を開放し, 真菌塊を除去したが, 完全に除去を行うことができなかった.

術後経過：鼻洗浄を行うも, 真菌塊は残存. 再手術を勧めるも本人の同意が得られず, 経過観察中（Fig. 3）.

症例２：56歳女性.

主　訴：なし.

現病歴：内科にてCTを施行された時に偶然に左上顎洞陰影を指摘され, 当科紹介受診となった. 自覚症状はなし.

既往歴：大動脈炎症候群があり, プレドニゾロンを内服中であった.

CT所見：左上顎洞内に軟部組織陰影が充満し, 石灰化が認められた. また, 上顎骨の骨肥厚も認められた.

治　療：内視鏡下に左上顎洞開放し, さらに下鼻道に対孔を作成して, 真菌塊を完全に除去した.

術後経過：良好で, 再燃も認めない.

症例３：70歳男性.

主　訴：右歯齦部瘻孔.

既往歴：心筋梗塞現病歴：平成５年ごろより右片側性上顎洞炎に対して, 上顎洞穿刺などにて加療されていたが, 心疾患の精査・加療のため, 中断されていた. 平成10年に右上顎歯抜歯後より, 右歯齦部より排膿が認められ当科受診となった.

CTの所見：右上顎洞内は軟部組織陰影にて充満し, 上顎骨の肥厚が認められた.

治　療：内視鏡下に上顎洞を開放した.

術後経過：抗真菌薬にて鼻洗浄を行い, 経過良好であったが, 約５ヵ月後に再燃認め, 上顎洞根本術を施行した. 病理組織検査にて, 上顎洞粘膜には真菌の浸潤が認められた. 根本術施行後の経過は良好, 再燃は認めない.

考　　察

当科における副鼻腔真菌症症例も諸家の報告と同様に, 中年以降の女性に多く, また罹患副鼻腔は上顎洞が最多であった[1, 6]. CT所見においても患側洞の骨肥厚および洞内の石灰化が半数以上に見られていることから, これらの画像所見が認められた症例は副鼻腔真菌症の可能性が高いといえる. 治療に関しては, 当科においても, 抗真菌

剤を使用せず手術のみで寛解に至っている症例が多く，また，他の論文でも抗真菌剤の投与はほとんど効果がなく，積極的な真菌塊の排出が治療の原則であると述べられており[3]，我々も，副鼻腔真菌症に対しての治療は積極的な手術による真菌塊の完全除去であると考える[2~4]．手術方法としては，寄生型の場合，内視鏡下の手術でも真菌塊が完全に除去できれば症例2の如く経過良好であることから，治療法の第一選択は内視鏡下手術と考える．しかし，内視鏡下の手術では組織の採取およびその病理検査を行うことがあまりなく，症例3のような,慢性浸潤型を見逃す可能性がある．このため，内視鏡下手術の場合でも，組織検査はなるべく行うべきである．また，浸潤型の真菌症では内視鏡下手術では病的粘膜が残存するため再燃する可能性が高く，内視鏡下手術よりも根本術が望ましいと考える．内視鏡手術を施行した場合には厳重な経過観察が必要だと思われる．

ま　と　め

副鼻腔真菌症は，必ずしも全身的因子を有しているわけではなく，また無症状のものも多い．CTでは，特徴的な所見があり，細菌学的もしくは組織学的に真菌を証明できない場合でもある程度診断予測が可能である．また，治療方法は，手術による真菌塊の完全除去が基本であり，寄生型では内視鏡下手術が，浸潤型では根本術が第一選択と考える．

参　考　文　献

1）加瀬康弘：副鼻腔真菌症の病型とその臨床的特徴．MB ENT, 21：9-15, 2003

2）武木田誠一，石田春彦，丹生健一，天津睦郎：当科で経験した副鼻腔真菌症の検討．日鼻誌 43(4)：375-379, 2004

3）大島猛史，池田勝久，須納瀬弘：内視鏡下経鼻副鼻腔手術による副鼻腔真菌症の治療．耳喉頭頸 67：319-323, 1995

4）森田倫正，福島久毅，秋定健，原田保：上顎洞真菌症22例の臨床的検討．耳鼻臨床 96：2：127-132, 2003

5）森山正臣，渡辺哲生，鈴木正志，児玉悟，他：稀な所見・経過を呈した鼻副鼻腔真菌症の2症例．日耳鼻102：656-659, 1999

6）長谷川稔文，雲井一夫：鼻副鼻腔真菌症54例の臨床的検討．耳鼻臨床 98：11：853-859, 2005

質　疑　応　答

質　問　鈴木立俊（北里大）

完全な除菌を考えればC-L手術が第一選択になるべきではないか．

応　答

寄生型であれば術後の患者の自覚症状や副鼻腔の機能保全の点を考慮してESSを第一選択とし，再発する症例には根本術を考慮するのが妥当と考える．

連絡先：衛藤真由美
〒879-5593
大分県由布市挾間町医大ヶ丘1－1
大分大学医学部免疫アレルギー統御講座
（耳鼻咽喉科）
TEL　097-586-5913　　FAX　097-549-0762
E-mail　etom@med.oita-u.ac.jp