耳鼻咽喉科におけるHIV陽性患者に対する手術症例の検討

喜友名　朝　則　　鈴　木　幹　男
琉球大学耳鼻咽喉科・頭頸部外科

Examination of Operation Cases for HIV Positive Patient in Otolaryngology

Asanori KIYUNA, Mikio SUZUKI
Department of Otorhinolaryngology, Ryukyu University School of medicine

We analyzed 30 patients with HIV infection who were referred to our clinic between 1987-2007. Among them, the most common disease was sinusitis. There were three patients who received surgery, i.e. removal of marked swelling lymph node in the neck, cochlear implant, and tracheostomy. These patients showed good wound healing after operations. Surgical indication should be determined in consideration with cell counts of CD4 positive T cells in HIV positive patients. However, if their general body condition are stable, other factors, such as surgical stress, quality of life, and life prognosis might be taken into account. Since the epidemic studies demonstrate that patients with HIV infection keep increasing, we, Otolaryngologists, will get more opportunity to examine those patients in future. We need to train how to prevent infection of HIV to medical workers.

は　じ　め　に

近年世界中においてヒト免疫不全ウイルス（以下HIVと略す）感染者は増加の一途をたどっており，日本においても例外ではなくHIV感染者は確実に増加している．厚生労働省エイズ動向委員会からの報告によると2004年における報告数はHIV感染者780人，後天性免疫不全症候群（以下AIDSと略す）患者385人と合計1000人を超え（Fig. 1），累積数も2005年初頭には１万人を超えるに至っている[1]．地域別の報告数では依然東京が最大ではあるが，その他の地域からの報告も増えてきており，地域拡散の傾向がはっきりしてきた．沖縄県においてもHIV・AIDS患者は右肩上がりに上昇しており（Fig. 2），HIV，AIDSの報告数はそれぞれ47都道府県中16位，10位と上位を占めている．琉球大学医学部付属病院は沖縄県におけるエイズ拠点病院の一つに指

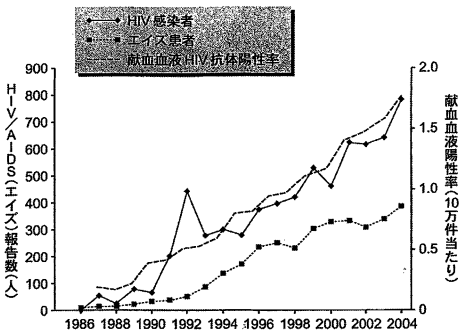

Fig. 1　An annual change of the number of the report of the HIV/AIDS patient and HIV antibody positive rate in donation blood (quote from documents 1)

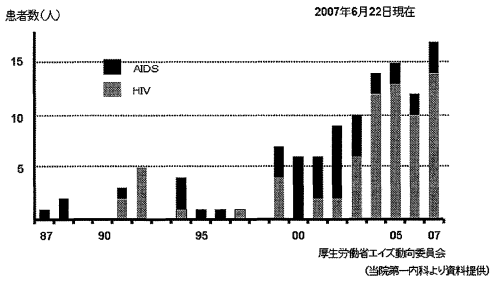

Fig. 2　An annual change of HIV/AIDS patients in Okinawa

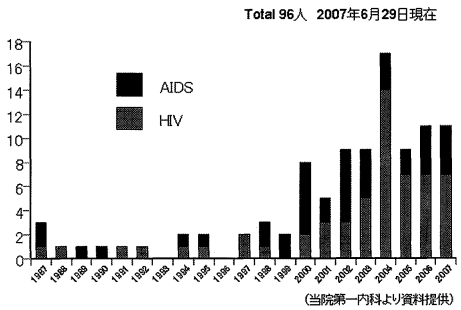

Fig. 3　An annual change of HIV/AIDS patients in University of Ryukyu school of medicine

定されており，県内はもとより県外からもHIV・AIDS患者が来院している．当院では2000年頃よりHIV・AIDS患者数は増加しており（Fig. 3），それとともにHIV・AIDS患者が耳鼻咽喉科疾患を合併し，当科を受診する機会も増加している．この中には手術を要する症例もある.手術を行う際には患者自身や医療者に及ぼす影響について十分な検討が必要である．今回，当科を受診したHIV陽性患者に関してまとめ，特に手術を要した症例に関して検討を行ったので報告する．

対象と方法

当院で初めてHIV陽性患者が確認された1987年５月から2007年６月までの期間にHIV陽性と診断された患者は96例で，うち耳鼻咽喉科的主訴にて当科を受診した30例を対象とした．全例内科からの紹介患者で，すでにHIV陽性を指摘，告知されている患者であった．病期，病態分類はCDC（Centers for Disease Control and Prevention）分類を用いた．年齢，性別，症例背景，当科受診時診断名について検討し，特に手術を要した症例に対し，CD４細胞数，臨床病期あるいは分類，HIV感染による術前合併症，手術適応，術式，術後経過について検討した．

結　　果

１．年齢，性別分布

年齢は２歳から58歳，平均35.6歳であり，20歳代から30歳代に多い傾向が見られた．性別では男性26例，女性４例と圧倒的に男性に多かった（Fig. 4）．

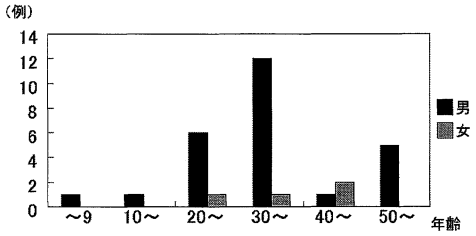

Fig. 4　Age/sex distribution

２．全症例背景

HIVキャリアの患者が12例（40%）で，AIDS発症例が18例（60%）であった（Fig. 5）．感染原因別では同性間接触が17例（57%）と圧倒的に多く，ついで異性間接触８例（27%），血液製剤４例（13%），母子感染１例（３%）であった（Fig. 6）．

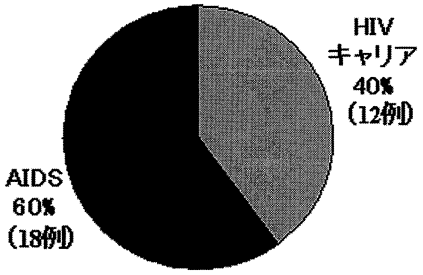

Fig. 5　HIV/AIDS ratio

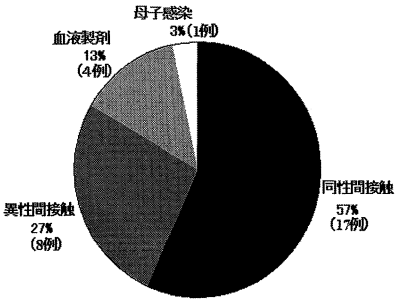

Fig. 6　HIV infection causes

3．当科受診時診断名

当科を受診した際の診断名を全て挙げたところ，慢性副鼻腔炎が7例と最も多く，感音性難聴が4例，滲出性中耳炎，外耳道炎，アレルギー性鼻炎，急性鼻炎が2例と続いた（Table. 1）．

Table 1　Diagnosis names when patients with HIV infection were referred to our clinic

慢性副鼻腔炎	7
感音性難聴	4
軽度	2
高度	2
滲出性中耳炎	2
外耳道炎	2
アレルギー性鼻炎	2
急性鼻炎	2
咽喉頭炎	1
慢性扁桃炎	1
急性中耳炎	1

顔面神経麻痺	1
声帯麻痺	1
味覚障害	1
舌炎	1
舌根部小腫瘤	1
頸部リンパ節炎	1
咽喉頭腫瘤による上気道閉塞（カポジ肉腫による）	1
異常なし（正常舌根扁桃、副鼻腔炎精査目的）	3

4．HIV陽性手術症例

30症例のうち外科的治療を行った症例は3例で，頸部リンパ節炎，高度感音性難聴，咽喉頭腫瘤の症例であった（Table. 2）．症例1は27歳女性，頸部リンパ節腫脹に対し悪性疾患が疑われたため頸部リンパ節摘出術を行った．胆石に対し当院外科にて胆嚢摘出術を行う際に同時に施行した．診断は頸部リンパ節炎で，術前のCD4細胞数は182と低目ではあったが，特に合併症なく創部の状態は良好であった．症例2は前庭水管拡大による両側高度感音性難聴に対し，人工内耳埋め込み術を行った．術前のCD4細胞数は544と正常人と変わらず，予定手術として生活の質（以下QOL）向上目的で手術を施行した．術後経過は特に問題なく経過良好である．症例3はすでにAIDSを発症している患者で呼吸苦の訴えがあり，上気道閉塞が疑われたため当科へ紹介となった．咽喉頭に白色の不整な腫瘤を認め，窒息が懸念されたため，局所麻酔下に緊急気管切開術を施行．同時に咽喉頭腫瘤の生検を行いカポジ肉腫と診断した．

Table 2　HIV positive operation cases

年齢、性別	①27歳女性	②20歳男性	③38歳男性
臨床病期	Ⅱ群（無症候期）	Ⅱ群（無症候期）	Ⅳ群（AIDS発症期）
CD4+細胞数	182	544	529
術前合併症	胆石	B型肝炎	カポジ肉腫、慢性腎不全（透析） トキソプラズマ脳症
告知の有無	有	有	有
外科的治療を要した主訴	頸部リンパ節腫脹	両側高度難聴	仰臥位で呼吸苦、窒息のおそれ
緊急度合	予定手術	予定手術	緊急手術
麻酔の種類	全身麻酔	全身麻酔	局所麻酔
術式	頸部リンパ節摘出術	左人工内耳 埋め込み術	気管切開術、 ラリンゴ下腫瘍生検
診断	リンパ節炎	両側高度難聴	咽喉頭腫瘤（カポジ肉腫） による上気道閉塞
合併症	無	無	無、1ヶ月後に気管孔閉鎖
創傷治癒	良好	良好	良好
術後経過	良好	良好	良好
退院	有	有	無
生存の有無	生	生	死
感染経路	異性間接触	同性間接触	同性間接触
治療	術後HAART療法	HAART療法	HAART療法

考　　察

AIDSとはHIVが感染し，10年程度かけて徐々に免疫不全に陥り，通常では発症しない弱い病原体による日和見感染症や悪性腫瘍を併発した状態を示す．現在ではHIV感染症の段階で発見し適切な治療を受ければ，ほぼ確実にAIDS発症を遅らせることが可能となってきた[2]．それに伴いHIV感染患者がその他の疾患を合併し治療を行う機会も増えている．耳鼻咽喉科領域においても例外ではなく，当科を受診するHIV陽性患者は毎年増加傾向にあった．

通常HIV陽性患者に生じた耳鼻咽喉科疾患は，保存的治療に関してはHIV陽性ではない患者と同様に行われ特に問題はないと考えられるが，外科的治療を要すと考えられた場合いくつかの問題点が生じてくる．まずHIV陽性患者の手術は晩期になると予後不良なこと[3]，創傷治癒の遅れの問題[4]，現疾患を増悪させる恐れがある[5]などが挙げられる．よって手術適応の決定は慎重にな

されなければならない．

現在HIV陽性患者に対する手術適応決定には術前CD４陽性T細胞数が重要と報告されている．CD４陽性細胞数と術後合併症の有無について，本島ら[6]はCD４陽性細胞数が500/㎣以上で合併症を起こした症例はなかったが，500/㎣未満では10～33％の合併症を生じCD４陽性細胞数が減少するほど合併症が多くなることを報告している．通常創傷治癒が遅れるので末期のAIDS患者すべてに手術をするかどうかは議論の余地がある．術前CD４陽性細胞数が200/㎣未満であれば術後創傷治癒が遷延するため手術を避ける方がよいとされる．症例１がCD４陽性細胞数200/㎣未満のケースであるが，術後合併症なく経過した．手術適応を決める際にはCD４陽性細胞数に加えて，手術侵襲，QOL，生命予後を十分検討すべきであると考える．

また，HIV感染患者の生存率は薬剤の進歩により徐々に改善されてきており，これまで以上に症例２の人工内耳症例のようなQOLを向上させる手術のニーズが高まってくると考えられ，我々耳鼻咽喉科医も対応に迫られるものと考えられる．

次いで医療者側の問題点としてHIV感染のリスクにいかに対応するかが挙げられる．リスクを減らすために一般的な予防策が1988年にCDCによって提案されている[7]．術者と介助者は鋭利な機器の受け渡しはせず，neutral zoneにおいてやりとりをするようにすること（Fig.７），手術は急がずゆっくり行うこと，安全なデザインの鋭利な器具を使うことなどである．また，術者はプラスチックのゴーグルで目を保護し，シューカバーを履く．防水エプロンをした後ガウンを着，手袋は二重にする（Fig.７）．このような対処により，医療従事者の針刺し，血液汚染などの感染は著しく減少しているとの報告があり[8]，当院においても徹底して行っている．

ま　と　め

当科を受診したHIV陽性患者30例について検討した．手術を施行した症例は３例で術後経過は良好であった．HIV陽性患者においても全身状態が安定していればQOLを向上させる手術の適応となり，今後もニーズは高まってくるものと考えられた．HIVの医療従事者への感染を防ぐために，十分なHIV感染対策を行い，訓練することが必要であると考えられた．

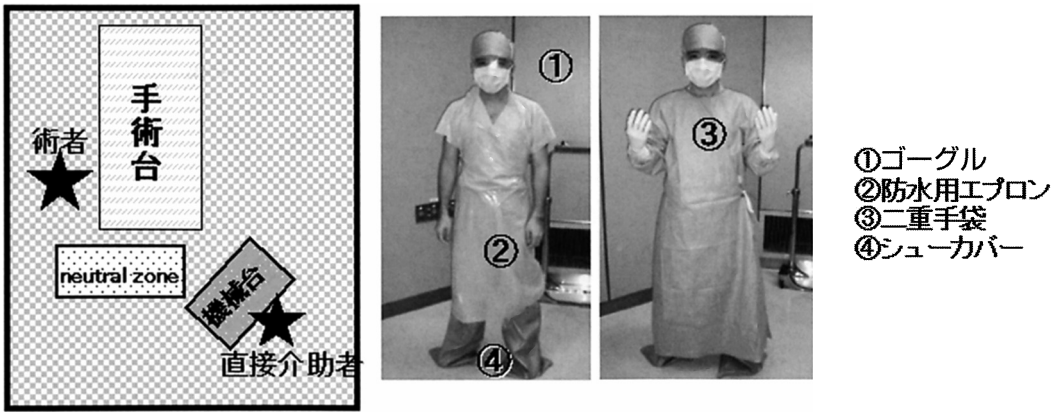

Fig.７　Measures against HIV infection

参　考　文　献

1）木原正博：エイズの疫学，HIV Q&A：22-23，2006
2）岡慎一：エイズの基礎知識，HIV Q&A：12-14，2006
3）里口正純：消化器外科とAIDS，消外，17：1937-1944，1994
4）浜田節雄，荻野育貞，他：AIDS患者の巨大校門周囲膿瘍に対する手術経験，手術，53：1719-1724，1999
5）今村祐司，村上義昭，他：HIV感染者に発症した虫垂穿孔性腹膜炎の1例，日腹部救急医会誌，15：557-561，1995
6）本島柳司，榎本和夫，他：HIV陽性患者に対する手術症例の検討，日臨外会誌，66(6)：1252-1255，2005
7）Centers for Disease Control. Update：universal precaution for prevention of transmission of human immunodeficiency virus, hepatitis B virus, and other blood-borne pathogens in health-care settings, MMWR, 37：377-82, 387-8, 1988
8）M Eriguchi, Y Takeda, et al：Surgery in patients with HIV infection, Biomed & Pharmacother 51：474-479, 1997

連絡先：喜友名　朝則
〒903-0125
沖縄県中頭郡西原町字上原207番地
TEL　098-895-1183　　FAX　098-895-1428