MRSA感染性耳漏に対するムピロシン軟膏の有用性

峯川　明[1)]　古川正幸[1)]　杉田　玄[1)]　成井裕弥[1)]
春山琢男[1)]　杉田麟也[2)]　池田勝久[1)]
１）順天堂大学医学部附属順天堂医院　耳鼻咽喉・頭頸科
２）杉田耳鼻咽喉科

Clinical Effectiveness of Ototopical Application of Mupirocin Ointment in Methicillin-resistant *Staphylococcus aureus* Otorrhea

Akira MINEKAWA[1)], Masayuki FURUKAWA[1)], Gen SUGITA[1)], Yuya NARUI[1)],
Takuo HARUYAMA[1)], Rinya SUGITA[2)], Katsuhisa IKEDA[1)]
1) Department of otorhinolaryngology, Juntendo University School of Medicine, Tokyo Japan
2) Sugita ENT Clinic, Urayasu, Japan

Objectives：There has been a steady increase in the number of cases of methicillin-resistant Staphylococcus aureus（MRSA）otorrhea. The purpose of this study was to evaluate the officacy of mupirocin calcium ointment treatment in patient with MRSA otorrhea.

Patients and Methods：Between February 2006 and August 2007, 27 patients（29 ears）having MRSA otorrhea were enrolled in this study, and randomly divided into two groups. 17 patiens（19 ears）were treated with mupirocin ointment. Another 10 patients（10 ears）were treated with ofloxacin ear drops. Approximately, 0.6mg of mupirocin ointment was locally on to the tympanic membrane with its adjacent external ear canal and the promontory through the perforation 3 to 4 times for a few weeks at the clinic. On the other hand, ofloxacin ear drops were daily self-medicated for a weeks at home.

Results：In the mupirocin group, the otorrhea was perfectly reduced in 19 ears（100%）；in the ofloxacin group, in 2 ears（20%）；this reduction was statistically significant（$p<0.001$）. Local application of mupirocin did not aggravate hearing acuity of any patients, who were evaluated by pure-tone audiometry before and after treatment.

Conclusion：The use of mupirocin treatment was effective for patients with MRSA otorrhea without ototoxicity.

Key Words：MRSA otorrhea; Mupirocin; Ofloxacin; Treatment; Tympanic perforation

は　じ　め　に

難治性耳漏の起因菌の中でもメチシリン耐性黄色ブドウ球菌（methicillin-resistant *Staphylococcus aureus*：MRSA）は治療法に苦戦を強いられる．鼓膜形成術（接着法）や鼓室形成術といった耳科手術を成功させるためには，術前にMRSAを消失させておくことが必須であり，術後の症例に対しても早急のMRSA消失が望まれる．

MRSA感染性耳漏に対する治療法としてはかつてよりイソジン水溶液による耳洗浄が行われているが治療に長期間要するケースが多く，オフロキサシン点耳薬（タリビット®点耳薬）も現在では耐性により感受性が低下している．難治性耳漏に対してはThorpらがブロー氏液が有効であるとの報告しており[1]，最近ではブロー氏液がMRSAにも効果があるとの報告もある[2)3)]．耳漏に対する治療は難聴等の耳毒性の無い方法が必須であるが，現在のところブロー氏液による聴力悪化の報告は無い．一方で，実験的にはpH２では耳毒性があるとの報告もあり[4]，最近ではブロー氏液はモルモットの聴力を低下させるとの報告もある[5]．

現在，鼻腔内MRSA感染に対してはムピロシン軟膏（バクトロバン®軟膏）が使用されており，有効性も確認されている．ムピロシンは細菌の蛋白合成の初期段階においてイソロイシルtRNA合成酵素を阻害し蛋白合成を抑制することにより抗菌作用を示し，大部分のグラム陽性菌やグラム陰性菌に抗菌作用を示し，かつMRSAに対し強い抗菌作用を示す．今回，当科においてMRSA感染性耳漏を伴う症例に対しムピロシン軟膏を使用し，現在までの治療成績および副作用の有無について検討した．

対 象 と 方 法

順天堂大学医学部附属順天堂医院耳鼻咽喉・頭頸科外来にて2006年２月から2007年８月までに耳漏培養検査にてMRSAが検出された穿孔性慢性中耳炎，耳手術後症例を対象とした．対象患者は27名29耳，男性10名（10耳）女性17名（19耳），両耳例は２例（女性）であった．年齢は31歳から85歳（平均61.3歳），疾患内容は穿孔性慢性中耳炎：17耳，鼓室形成術後：７耳，鼓膜形成術後（接着法）：５耳であった．

対象はムピロシン軟膏治療群（19耳）とオフロキサシン点耳薬治療群（10耳）にランダムに振り分けた．ムピロシン群は外来にて生理食塩水50～100mlで耳洗浄後，綿棒で小豆粒程度約30mg（力価0.6mg）を鼓膜穿孔部周囲及び鼓室内にかかるように塗布した．耳手術後症例に対しては鼓膜面全体にかかるように塗布した．３日から１週間毎に繰り返し同処置を行った．MRSA耐性獲得防止のため軟膏塗布は原則３回までとした．ムピロシン軟膏の使用にあたっては，MRSA感染性耳漏が難治性であるため，同治療法により早期耳漏消失が期待されるメリットおよび難聴等の起こりうる副作用のリスクについて十分に説明を行い患者の同意を得た．治療前後に純音聴力検査を施行した．オフロキサシン群は用法の如く１日２回点耳とした．

治療効果判定については，局所所見として，①耳漏が完全に消失し，耳内が乾燥し，感染兆候のないものを「治癒」と定義，②耳漏の半量が減少したものを「改善」と定義，③感染兆候のある耳より耳漏が出続けているものを「不変」と定義した[6]．

結　　果

ムピロシン群17名（19耳）とオフロキサシン群10人（10耳）の両群の患者背景（男女比，年齢）に優位差はなかった．耳漏培養検査ではMRSA以外に*Corynebacterium* speciesが９/29症例，Candida parapsilosisが６/29症例，α-streptococciとBrebibacterium speciesとCoagulase-negative Staphylococciがそれぞれ１/29症例に検出された．薬剤感受性についてはバンコマイシンとテイコプラニンがMRSAに対しては極めて高い感受性（29/29）を示したが，レボフロキサ

シンに対しては低い感受性（4/29）となった．

治療結果であるが，ムピロシン群では19耳中19耳と全ての症例（100%）で耳漏が消失し「治癒」となった．平均治療期間は18.0日，軟膏塗布回数は平均2.31回であった．一方でオフロキサシン群は10耳中2耳のみが「治癒」となった．オフロキサシン群で「治癒」とならなかった8耳については後にムピロシン軟膏塗布にて「治癒」となった．（Table 1）

Table 1　Clinical response to topical application of mupirocin versus ofloxacin in methicillin-resistant *Staphylococcus aureus* otorrhea

	耳数	治癒(%)	改善(%)	不変(%)	平均治療期間	平均塗布回数
Mupirocin	19	19 (100)	0 (0)	0 (0)	18.0 (7-42)	2.31 (1-4)
Ofloxacin	10	2 (20)	2 (20)	6 (60)	19.7 (7-42)	

ムピロシン群19耳中11耳に施行した治療前後の純音聴力検査において，骨導聴力閾値に優位な変化は認められなかった．（Fig. 1）

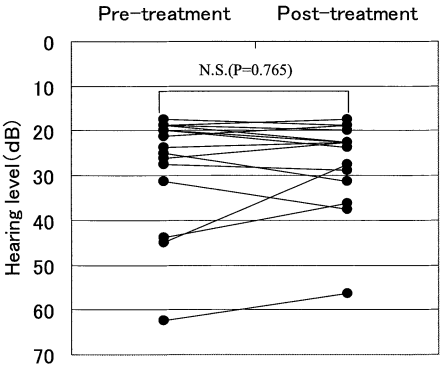

Fig. 1　Average bone conductive hearing levels of 500, 1000, and 2000 Hz before and after mupirocine treatment in each patient. (16/19 ears)

考　　察

ムピロシン軟膏がMRSA感染性耳漏に対して極めて有効な治療効果があることが判明した．

MRSA感染性耳漏は，中耳粘膜へのMRSA感染が原因で鼓膜の穿孔部位を介して発生すると考えられる．鼓膜面から鼓室内にかかるようにムピロシン軟膏を塗布しているが，軟膏が中耳粘膜に徐々に浸透することを期待している．耳手術後の症例についても筋膜付着部に隙間があり同様の機序であると考えられる．ムピロシン軟膏は常温ではやや固めであるが，体温により温められると柔らかくなり徐々に中耳粘膜に浸透すると考えられる．実際，軟膏塗布し1週間後に再度耳内を確認すると鼓室内に軟膏が一部残存していることがある．今回は，穿孔性慢性中耳炎と耳術後症例に絞って検討を行い，中耳粘膜感染を伴わない外耳道炎症例や肉芽腫性病変等の症例は除外したが，治療効果は同様にあると考えられる．

耳毒性等の副作用の有無に関しては，ムピロシン軟膏治療による聴力低下は認められず，ムピロシンは内耳毒性が無く安全な薬剤である事が確認できた．ただし，ムピロシン軟膏の内耳への使用症例の報告はまだ十分ではないため，使用の際は治療前後の純音聴力検査は必須であり，治療期間中の聴力検査の実施も望ましい．今後の課題としては，更に症例数を増やすと共に，動物実験での内耳毒性の有無の確認も必要と考えている．

今回我々は，ムピロシンに対するMRSAの耐性獲得防止のため軟膏塗布は原則3回までというルールを定め実施した．一症例のみ4回まで使用したが，その他の症例は3回以内に全て「治癒」となった．使用回数限度を定め，改善の無い場合は他の治療法への切り替えが大切であると考える．最近，武藤ら[7]はMRSA感染性の慢性中耳炎に対しては乳突洞削開術が有効であるとの報告をしているが，中耳手術前のMRSA感染性耳漏に対し最初にムピロシン軟膏治療を行うことは有効と考えられる．

結　　論

1．今回我々は難治性であるMRSA感染性耳漏に対して鼻用ムピロシン軟膏を用いて治療を行い全ての症例で「治癒」となり，その有用性を確認することができた．

2．明らかな耳毒性等の副作用は確認されず，その安全性が確認できた．

3．２～３回の通院治療により十分な効果が認められるため，患者負担も少なく，利便性・経済性の面からも有効である．

4．ムピロシン軟膏はMRSAに対して強力な殺菌作用があり，短期間で効果を発揮し，重大な副作用も無く，MRSA感染性耳漏に対して優れた治療法として推奨に値すると思われる．

参　考　文　献

1）ThorpMA, etal.：Burow's solution in the treatment of active mucosal chronic suppurative otitis media：determining an effective dilution J Laryngol Otol 114：432-436, 2000.

2）寺山吉彦，他：難治性の外耳道および中耳の化膿性炎に対するブロー液の使用経験．日耳鼻会報106：28-33, 2003.

3）酒井昇：難治性慢性耳漏に対する一治療法の試み．耳鼻と臨床51：11, 15, 2005.

4）Ikeda K and Morizono T：The preparation of acetic acid for use in otic drops and its effect on endocochlear potential and pH in inner ear fluid. Am J Otolaryngol 10：382-385, 1989.

5）山野貴史，他：ブロー液の内耳毒性についての実験的研究．日耳鼻会報109：385, 2006.

6）JangCH, etal.：Topical vancomycin for chronic suppurative otitis media with methicillin-resistant *Staphylococcus aureus* otorrhoea. J Laryngol Otol 118：645-647, 2004.

7）Mutoh T, etal.：Efficacy of mastoidectomy on MRSA-infected otitis media with tympanic membrane perforation. Auris Nasus Larynx 34：9-13, 2007.

連絡先：峯川　　明
〒113-8431
東京都文京区本郷３－１－３
順天堂大学耳鼻咽喉科学教室
TEL　03-3813-3111　　FAX　03-5840-7103
E-mail　akira_minekawa@yahoo.co.jp