左側頭下窩ガス産生膿瘍の一例

村　田　麻　理[1)]　物　部　寛　子[2)]　戸　島　　均[2)]
１）公立昭和病院耳鼻咽喉科
２）㈱日立製作所　日立総合病院耳鼻咽喉科

A Case of Gas Forming Abscess of Infratemporal Fossa

Mari MURATA[1)], Hiroko MONOBE[2)], Hitoshi TOJIMA[2)]
1）Showa General Hospital
2）Department of Otolaryngology, Hitachi General Hospital

Deep neck infection is still life-threatening disease these days although the various kinds of antibiotics are used. Especially gas forming abscess often requires surgical approach. Infratemporal abscess occurs rarely, and some options of approaching methods are adduced.

We had a case of gas-forming abscess at infratemporal fossa caused by dental infection. A 61-year-old man, under poor control of diabetes mellitus, diagnosed at a dentist as periostitis of the second molar tooth of submandibular. After treatment of the tooth, he suffered from lockjaw and visited our Hospital. A Computer Tomography (CT) scan showed gas formation in infratemporal fossa, therefore we administered PIPC and CLDM and performed the drainage through maxilla sinus pursuant to Caldwell-Luc operation. After the operation, general inflammation index was decreased, but we recognized that the abscess still exist partially at a CT scan. So next operation was settled, and we broke down posterior wall of maxilla sinus more greatly. At the third time operation, the abscess was showed to disappear.

We describe operation method of infratemporal abscess, and features of gas forming abscess with consideration of some papers.

症　　例

症例：61歳，男性

主訴：左耳下部痛，開口障害

既往歴：糖尿病，狭心症，腹部大動脈解離，喘息

現病歴：平成19年１月２日より左第一大臼歯歯齦部痛出現し，当院歯科受診．顎関節炎，左下第一大臼歯歯根膜炎の診断にて処置をうけ，歯の症状は消失したが，１月15日より開口障害，左頬部，耳下部痛が出現したため，１月19日当科紹介受診となった．

初診時所見：左頬部から耳下部にかけての疼痛と軽度の腫脹と約1.5横指の開口障害をみとめた．発熱はなかった．

Fig. 1　A CT scan of infratemporal abscess showing gas formation

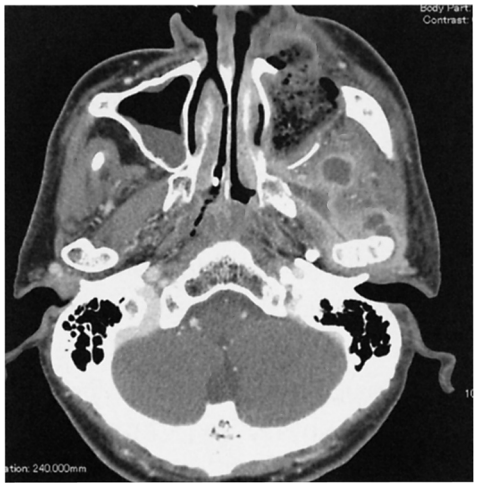

Fig. 2　A CT scan after the first drainage

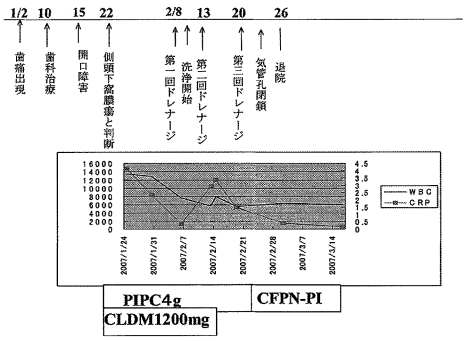

Fig. 3　Clinical course

検査所見：WBC9700/㎥，CRP16.24mg/dl

画像所見：造影CT上，左側頭下窩にガス像を伴う約40㎜大の膿瘍形成像をみとめた．(Fig. 1)

経過：PIPC. CLDM点滴開始したところ，CRP値は減少したものの検査所見上は改善あったもののCT画像にて大きな変化はみとめなかった．このためコントロール不良の糖尿病に対し，血糖管理調節を行った後，２月８日全身麻酔下に経上顎洞的に側頭下窩膿瘍開放した．CT上，膿瘍とガス像は縮小を認めたものの，残存していた．そのため２月13日，全身麻酔下に左上顎洞骨壁をさらに大きく落とし，膿瘍腔にアプローチし，壊死物を除いた．それでも残存をみとめたため，２月20日，３回目の経上顎洞手術を行った．鼻内視鏡下に左上顎洞膜様部を開放し鼻からの観察を可能とし歯齦部を閉創した．Fig. ３に臨床経過を示す．その後，膿瘍の再発はみない．

考　　察

側頭下窩は，上方を蝶形骨大翼側頭下面，外方を頬骨弓と下顎骨垂直部，内方を内側翼突板，前方を上顎骨側頭下面，後方は側頭骨下顎窩前縁にかこまれた範囲である．すなわち深咀嚼筋間隙の上咽頭部，又は咀嚼間隙の頬骨より下部の部分に相当する．主に内包されるものは内外翼突筋，側頭筋下部，三叉神経第二枝，顎動脈，下顎神経である[1]．

側頭下窩に腫脹を起こしうる疾患としては，本症例のような炎症のほかに神経鞘腫，血管腫などが多くさらには血管線維腫，耳下腺深葉腫瘍などが二次性に進展する例が報告されている[2]．

症状は，開口障害がほぼ必発であり，側頭の腫脹，三叉神経の上顎枝，下顎枝の障害も引き起こしうる．

側頭下窩病変への外科的アプローチとしては，

- 側頭窩から進入
- 口蓋や犬歯窩から進入
- 耳下腺を全摘し，その内側から進入
- 上顎洞を経由して進入
- 下顎骨を切断，咽頭を側切開して進入[3]

が考えられる．著者らが文献的に猟歩しえた

範囲では，国内外で報告された側頭下窩膿瘍11例[2～9]のうち5例[3,5,9)～11)]が歯齦切開から上顎洞前壁を経て側頭下窩にいたる方法でドレナージされていた．顔面部腫脹がある例では1例[2)]が頬骨切開によるアプローチがなされており，本症例のようにC-L法によるアプローチとしての報告は1例[8)]，また抗生剤のみによる軽快例は一例のみであった．

今回の症例では膿瘍の内側は翼突板まで進展していたため，上顎洞壁をおとすC-L法に準じた方法でアプローチし，奏功した．3回にわたる手術を必要としたが，その原因として，初回手術における上顎洞後壁の削除範囲が十分ではなかったことが一因と考えられる．

耳鼻科医にとって，C-L法は比較的よく経験される手術であり，視野も確保されやすいことから，側頭下窩膿瘍に対するアプローチとしても，有用な方法であるが，視野は制限されるため，後壁の十分な削除が必要であると考える．

なお，側頭下窩に感染が及ぶ経路としては歯性感染がほとんどであるが，外傷に起因するもの，また小児における上顎炎の合併例も報告されている[10)]．歯性感染の内訳としては，報告されている中では下顎歯を原因とするものが多いのに対して上顎からの感染例は比較的少ない．下顎歯からの波及経路として考えられるのは，下顎骨骨膜下膿瘍が頬部に広がり，翼突－下顎間隙を伝播し，側頭筋と頬骨弓の間を上行して，側頭部膿瘍を形成する経路が上げられる[4)]また下顎骨骨髄炎から同様に波及する経路，さらに歯肉部の炎症が側頭筋にそって上行する可能性も提示されている[2)]．

本症例ではCT上ガス産生像がみとめられたが，起炎筋がガスを産生するものをガス産生軟部組織炎症，あるいは，ガス蜂巣炎と呼ばれる．代表例は嫌気性菌であるクロストリジウム属細菌によるもので，これによるガス蜂巣炎を狭義の「ガス壊疽」と称する．一方非クロストリディウム性の細菌によっておこされるものを非クロストリディウム性ガス壊疽とよび，区別されるが，しばしば前者と混同してガス壊疽とされる．ガス壊疽は筋膜レベルにとどまらず，筋を侵すことに特徴がある．一方非クロストリジウム性は筋膜レベルにとどまることが多いために抗菌剤のみで膿瘍が治癒することもあり，その割合は成人で10－15%，小児では25%という[11)]．頭頸部領域のガス感染症の起炎菌としては，*Bacteroides sp, Peptcoccus sp, staphylococcus aureus. Eschericia coli*などによっておこる非クロストリディウム性細菌がほとんどであり，好気性菌の混合感染により強い病原性をもつ[12)]．

深頸部膿瘍の管理については，呼吸障害，ガス産生のみられる例，筋壊死がみられる例，抗菌剤投与で24時間以内に改善が見られない例については切開排膿の絶対的適応となる[14)]．膿瘍を開放する場合，頸部の小切開でドレーンを挿入するのみでは制御困難であり頸部を大きく切開し，感染部位を大きく開放，壊死組織のdebridmentに加え，できれば太いドレーンチューブを開放した間隙に数本挿入することが必要とされる[13)]．

診断の遅れは，頭蓋底，深頸部膿瘍，咬筋下部（submasseteric space）への波及ともなりうる．合併症として縦隔炎，内頸静脈血栓症，頚動脈破裂，膿瘍の気道への破裂による流出膿汁による窒息，肺炎，敗血症，DIC，髄膜炎などがあげられる．

頭頸部領域におけるガス壊疽の致死率は約15%とされる[15)]．深頸部感染症縦隔に波及する深頸部感染症は10%程度であるのに対し，ガス壊疽の縦隔への波及は約35%，また実際に波及した場合，致死率は60%ときわめて高い[16)]．

今回の症例では，初回のドレナージまで一定の期間をおいたが，合併症を持つ例では，抗生剤治療に反応がみられるかぎりではある程度待機的に外科治療を行うことも可能であると考えられた．

参　考　文　献

1）市村惠一；用語の解説．JOHNS 8 ：674-677, 1992

2）硲田猛真：側頭下窩膿瘍の１例．耳鼻頭頸 63：387-390, 1991

3）浅野義一・その他：歯原性側頭下窩膿瘍例．耳鼻臨床 補94：151-151, 1997

4）金田康子・その他：抜歯後に発症した側頭部膿瘍の一症例．耳鼻感染12：157-160, 1994

5）末永初広・その他：クローズド・ロックを伴った側頭下窩膿瘍の１症例．the Quintessence．10：1134-1139, 1991

6）D. B.Headley, et al：INFRATEMPORAL FOSSA ABCESS. Ann Otol rhinol Laryngol 100：516-517, 1991

7）K. Nishizaki et al：COMPUTED TOMOGRAPHIC FINDINGS IN TWO CASES OF CELLULITIS OF THE INFRATEMPORAL FOSSA WITH ABCESS FORMATION. Ann Otol Rhinol Larlyngol 107807-809, 1998

8）平木信明・その他：慢性の経過をたどった咀嚼筋間隙膿瘍症例．日耳鼻104：1143-1146, 2001

9）平島惣一・その他：開口障害を主訴とし顎関節症を鑑別を要した炎症および腫瘍の２症例．九州歯会誌57：163-167, 2003

10）M.Raghavaet al：Infratemporal fossa abcess：complication of maxillary sinusitis. The Journal of Laryngology&Otology 118；377-378, 2004

11）L.M.Akst etal：Subacute Infratemporal Fossa cellulites with subsequent Abscess formation in an immunocompromised patient. American journal of Otolaryngology-head and Neck Medicine and Surgery 26；35-38, 2005

12）石永一・その他：深頸部瘍79例の臨床的検討 耳鼻臨床91；1063-1067, 1998

13）堀内正敏・その他：深頸部感染症の合併症とその予防．JOHNS 12；578-582, 1996

14）市村恵一：深頸部感染症の臨床．耳鼻臨床 97；573-582, 2004

15）菊池俊彦・その他：頚部ガス壊疽の治療経験．山形済生館医誌　22；49-51, 1997

16）石塚鉄男・その他：頸部のガス壊疽例耳鼻臨床86：1；113-118, 1993

連絡先：村田　麻理

〒187-8510

東京都小平市天神町二丁目450番地

公立昭和病院耳鼻咽喉科

TEL　042-461-0052（内線8046）

FAX　042-464-7912

E-mail　marifigure213@yahoo.co.jp