当科で最近5年間に経験した重症深頸部感染症症例について

藤川　陽[1)]　花澤豊行[2)]　野畑二次郎[2)]
吉江うらら[2)]　厳　瑩[2)]　久満美奈子[2)]
米倉修二[2)]　鈴木　誉[2)]　岡本美孝[2)]
1）千葉県がんセンター頭頸科
2）千葉大学医学部付属病院耳鼻咽喉・頭頸部外科

Deep Neck Infection with Medastinal Abscess : 5-year Experience of 11 Cases.

Akira FUJIKAWA[1)], Toyoyuki HANAZAWA[2)], Nijiro NOHATA[2)],
Urara YOSHIE[2)], Ying Yan[2)], Minako HISAMITSU[2)],
Shuji YONEKURA[2)], Homare SUZUKI[2)], Yoshitaka OKAMOTO[2)]
1）Division of Head & Neck Surgery, Chiba Cancer Center
2）Department of Otorhinolaryngology, Head & Neck Surgery, Chiba University Hospital

Deep neck infection is potentially fatal if not diagnosed at early stage and treated properly. We managed 11 deep neck infection patients with mediastinal abscess between December 2002 and September 2007. All patients were treated by incision and drainage on admission day, and administered antibiotics. If necessary, continuous hemodiafiltration（CHDF）was performed. Retropharyngeal abscess was apt to extend middle and posterior mediastinum. Patients tended to be more serious in cases with abscess extended to middle and posterior mediastinum or with soft-tissue gas. Diabetes mellitus was considered as a precipitating factor.

はじめに

深頸部感染症は比較的まれな疾患であるが，早期に診断し適切な治療を行わないと急激な経過を辿り致死的となることがある．今回われわれは2002年12月から2007年9月までの5年間に縦隔膿瘍を合併した重症深頸部感染症症例11例を経験したので報告する．

対象

2002年12月から2007年9月までの5年間に千葉大学医学部附属病院耳鼻咽喉・頭頸部外科を受診し，救急・集中治療部および呼吸器外科の協力のもと治療を行った，縦隔膿瘍を合併した重症深頸部感染症症例11例を対象とした．

症例

11例の概要を表1に示した．（Table 1）

年齢は42～78歳，平均64.3歳であった．性別は男性6例，女性5例であった．

当科での深頸部感染症に対する治療方針は以下のようである．来院時に造影CTを施行し，膿瘍の局在を評価している．またempiric therapyとしてカルバペネム系抗菌薬およびクリンダマイシンの投与を開始する．これは起因菌同定後

Table 1　Profile of the patients

	年齢，性	近医初診時の自覚症状	既往歴	頸部の局在	縦隔の局在	ガス	ICU在室日数	転帰
1	54，男	呼吸困難	糖尿病	顎下，前頸	前	なし	1	転院（治療継続）
2	60，男	頸部腫脹，呼吸困難	—	顎下，前頸	前	なし	8	退院
3	42，男	口腔内腫脹	HCV，VSD術後	顎下，左傍咽頭	前	なし	6	退院
4	57，女	頸部腫脹	腎不全，RA，SjSなど	顎下，左鎖骨上	前・上	なし	4	退院
5	78，女	呼吸困難	HBV，僧帽弁置換術後	顎下，左傍咽頭，鎖骨上	上	なし	13	転院（嚥下リハ）
6	53，男	頸部腫脹	糖尿病無治療	左傍咽頭，頸動脈，咽頭後	中・後	なし	15	転院（嚥下リハ）
7	42，男	咽頭痛	糖尿病無治療	左傍咽頭，咽頭後	中・後	なし	32	転院（治療継続）
8	54，女	咽頭痛	—	前頸，両傍咽頭，咽頭後	中・後	なし	3	退院
9	57，女	発熱	糖尿病，糖尿病腎症	右頸動脈，咽頭後	中・後	なし	49	退院
10	75，男	咽頭痛，呼吸困難	糖尿病無治療	前頸，両傍咽頭，頸動脈，咽頭後	中・後	あり	57	死亡（原因不明）
11	71，女	発熱，咽頭痛，頸部腫脹	糖尿病無治療	左傍咽頭，両頸動脈，咽頭後	中・後	あり	83	死亡（多臓器不全）

VSD: ventricular septal defect, RA: chronic rheumatoid arthritis, SjS: Sjogren Syndrome

適宜変更している．

膿瘍を確認したのち即日緊急切開排膿術を施行するが，縦隔膿瘍については当院呼吸器外科の協力のもと手術を行う．頸部の開窓部は胸腔ドレーン用のチューブを留置して開放ドレナージとし，生食洗浄を１日２～３回行う．

必要に応じて当院救急・集中治療部の協力のもと持続的血液濾過透析を施行する．

今回検討した全例が一次あるいは二次医療機関を経て当院を救急受診した．近医受診時の自覚症状は呼吸困難，頸部腫脹，咽頭痛，発熱であった．発症前のエピソードとして３例に齲歯または抜歯を認めた．

基礎疾患として６例に糖尿病を認めた．その他に心室中隔欠損術後，僧帽弁置換術後，慢性関節リウマチなどを１例ずつ認めた．

膿瘍の局在は８例で縦隔気管傍に膿瘍を認め，うち４例は気管分岐下に進展を認めた．また２例では広範なガスの貯留を認めた．

転帰は５例が退院，４例が治療継続（リハビリを含む）のための転院，２例が死亡であった．嚥下機能障害を２例に認め，１例はリハビリのため転院（症例６），１例は嚥下機能廃絶のため後日当科で喉頭閉鎖術を施行した（症例５）．敗血症性ショックによる末梢循環不全から手指末端の壊死をきたし，形成外科的処置を要した症例もあった（症例９）．このように感染の制御以外の要因で入院が長期化する例も認めた．

考　　察

頸部には多くの筋膜間隙が存在する．Levittらはこれらを舌骨を基準に３つに分類した．[1]（Fig. 1）

- 舌骨上の間隙
  傍咽頭間隙，咀嚼筋間隙，耳下腺間隙，顎下間隙，舌下間隙，頬筋間隙，咽頭粘膜間隙
- 舌骨下の間隙
  内臓間隙，前頸間隙，胸骨上間隙
- 舌骨上下に及ぶ間隙
  表層間隙，頸動脈間隙，咽頭後間隙，危険間隙，椎前間隙，後頸間隙

Fig. 1　Cervical fascial spaces

今回の症例では中・後縦隔に膿瘍を形成していた症例全てに咽頭後間隙膿瘍を認めた．一方で前縦隔や上縦隔のみに膿瘍が限局している症例では咽頭後間隙膿瘍を認めず，顎下間隙や傍咽頭間隙に膿瘍を認めた．

顎下間隙は深頸筋膜浅葉を共通の壁とする前頸間隙へと交通しやすく，前縦隔膿瘍に進展すると考えられる．一方咽頭後間隙や頸動脈間隙は舌骨上下にわたり，頸部の感染が縦隔，とくに中・後縦隔へと容易に進展すると考えられる．このことから間隙の解剖学的な交通は深頸部感染症の進展範囲を予測する上で非常に重要であると言える．各間隙の交通の概略を図示する．（Fig. 2）

われわれは急性期の管理を全例ICUで行っている．長期間のICU管理を行った症例は，全身状態が不良であったか感染の制御に時間を要したと

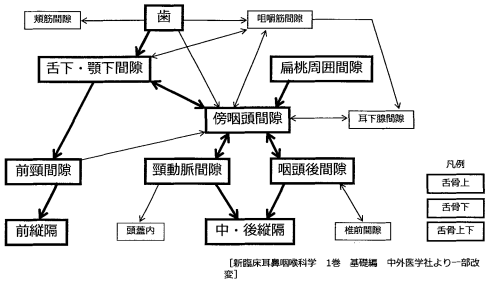

Fig. 2　Connection of cervical fascial spaces

考えられ，より重症であったといえる．

縦隔膿瘍が上縦隔や前縦隔にある5症例はICU在室期間が平均6.4日と比較的短期間であったのに対し，中・後縦隔に及んでいた6症例は平均39.8日と長期間のICU管理が必要であった．膿瘍の進展範囲が広いことや縦隔ドレナージの際の手術侵襲が大きいことが要因と考えられる．

また，画像所見でガス産生を認めなかった9例はいずれも生存しているのに対し，ガスを認めた症例はともに死亡の転帰を辿った．ガス産生を認めた症例は予後不良であった．ガス産生は嫌気性菌の感染を示唆する所見である．また，好気性菌と嫌気性菌の混合感染は嫌気性菌の壊死性感染を成立しやすくさせるといわれている[3]．

糖尿病の合併は重症化の因子と言われている．今回の症例では11例中6例に合併していた．そのうち5例では中・後縦隔に膿瘍が進展していた．また中・後縦隔進展例6例のうち5例が糖尿病合併例であった．糖尿病が増悪因子のひとつであると考えられる[4]．

結　　語

当科が治療した縦隔膿瘍を合併する重症深頸部感染症症例11例について検討した．

咽頭後間隙の膿瘍は中・後縦隔に進展しやすい傾向にあった．

画像所見にて中・後縦隔への進展を認めた症例はICU在室期間が長い傾向にあった．

ガス産生を認めた症例は予後不良であった．

糖尿病合併例は重症化する傾向にあった．

参　考　文　献

1）Levitt GW：Cervical fascia and deep neck infections. Laryngoscope 80：409-435, 1970.

2）市村恵一：筋膜と（筋膜間）隙．JOHNS 14：629-638, 1998

3）豊嶋勝：特集 耳鼻咽喉科感染症－今日の課題と対策 10. 深頸部感染症．化学療法の領域 10：1715-1720, 2000.

4）奥野敬一郎，金井憲一，渡辺尚彦，他：深頸部膿瘍－当科における9年間，37例の検討－．耳喉頭頸69：67-71, 1997.

連絡先：藤川　陽
〒260-8717
千葉市中央区仁戸名町666-2
千葉県がんセンター
TEL　043-264-5431