敗血症性ショックを合併したLemierre症候群例

小河孝夫　小川富美雄　星恵理子　大脇成広　清水猛史
滋賀医科大学耳鼻咽喉科学教室

A Case of Lemierre Syndrome with Septic Shock

Takao OGAWA, Fumio OGAWA, Eriko HOSHI, Shigehiro OWAKI, Takeshi SHIMIZU
Shiga University of Medical Science

We report a case of Lemierre's syndrome, known as postanginal sepsis, which resulted in septic shock.

A 85-years-old woman visited our hospital complaining of left neck pain and swelling with low blood pressure and respiratory insufficiency by ambulance. Contrast enhanced CT scan of the neck showed thrombophlebitis of the left internal juglar vein and abscess formation of the left submandibular space and parapharyngeal space. Chest CT scan showed multiple round nodules with cavitation, indicating the typical appearance of septic pulmonary embolism. These findings led us to diagnose Lemierre's syndrome with septic shock.

She had intensive critical care. Drainage operation and tracheostomy were performed and antibiotics, steroids, γ globulin, norepinephrine, and vasopressin were administered for septic shock. But, low blood pressure and oliguria did not improved, and so, continuous hemodiafiltration was administered, resulting in resolution of the septic shock.

はじめに

Lemierre症候群は口腔咽頭領域の感染に伴い生じる血栓性内頸静脈炎を特徴とする疾患である．今回，われわれは歯肉炎から発症し敗血症性ショックを合併したLemierre症候群例を経験し，若干の文献的考察を加え報告する．

症例

症　例：85歳，女性

主　訴：左頸部腫脹

既往歴：脊柱管狭窄症，頸椎ヘルニア．易感染性疾患の既往はなかった．

現病歴：平成20年2月13日，義歯が左歯肉に刺さったが症状はなく，放置していた．2月17日頃より左頸部に軽度の腫脹を認め，次第に悪化してきたため，近医外科に入院し，CEZ点滴を実施した．翌日，血圧が低下し，呼吸状態不良となり，当院へ救急搬送された．

受診時現症：体温34.7度，心拍数90回/min，血圧78mmHg/44mmHg，動脈血酸素飽和度は酸素10ℓ/min投与下で95%と不良であった．局所所見は，左頸部から左下顎部にかけて皮膚の

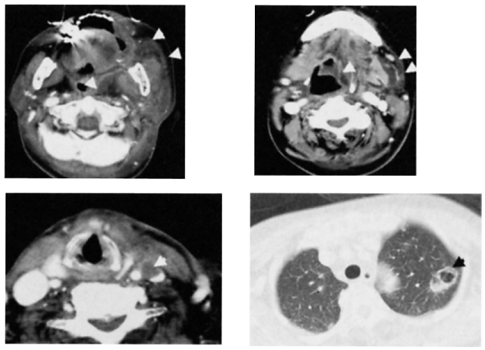

Fig.1　Contrast enhanced CT scan
The abscess was observed in the left submandibular space and parapharyngeal space. Low-density lumen with peripheral enhancement of the wall of the left internal juglar vein observed. Chest CT scan showed round nodules with cavitation.

発赤と高度の腫脹を認めた．左歯肉部にも発赤があり，口腔内には少量の黄白色の膿汁を認めた．喉頭ファイバーでは喉頭浮腫を認めた．

血液学的検査所見：WBC 23000/μl，CRP 26.01 mg/dl と強い炎症所見を認め，Hb 6.6g/dl と貧血状態であった．血小板は 15000/μl と著名に低下し，FIBG 153 mg/dl，PT 13.9 秒，APTT 108.8 秒，PT-INR 1.36，FDG1.5 μg/ml と血液凝固系の異常を認めた．肝機能障害は認めなかったが，BUN 69 mg/dl，血清クレアチニン 1.40 mg/dl と腎機能障害を認めた．

画像検査所見（Fig.1）：頸部造影 CT 画像では左顎下間隙，左咀嚼筋間隙，左副咽頭間隙に膿瘍形成を認めたが，舌骨下や縦隔への進展はみられなかった．さらに，輪状軟骨レベルの左内頸静脈にリング状造影効果を認める低吸収域を認め，内頸静脈血栓症と考えられた．胸部単純 CT 画像で両肺野末梢に空洞化を伴う多発性結節影を認めた．

経　　過：深頸部膿瘍による急性期 DIC，敗血症性ショックと診断し，TAZ/PIPC 2 g/day，CLDM 1200 mg/day の点滴静注を開始し，集中治療室へ入室した．輸血を実施し，初期蘇生輸液を実施しながらノルアドレナリンを投与した．また，アンチトロンビン製剤 1500U，γ-グロブリン製剤 5 g を投与し，少量ステロイド療法（ソル・コーテフ 150 mg/day）を実施した．

集中治療室入室後，呼吸状態は急速に悪化し，気管内挿管を試みたが開口障害と喉頭浮腫の悪化のため不可能であり，マスク換気を開始した．血小板輸血を行った後，気管切開術を実施し人工呼吸器管理とし，頸部切開排膿術を実施した．

手術所見：出血傾向に加え，頚椎疾患により頸部後屈困難であったため，輪状甲状間膜で気管切開術を実施し，左頸部横切開にて膿瘍の切開排膿を行った．膿瘍腔は左顎下間隙から左副咽頭間隙まで連続し，用手的に剥離し開放した．その後，創部を洗浄し，ペンローズドレーンを留置し閉創した．

術後経過：ノルアドレナリンの増量，バソプレッシン投与にても血圧が上昇せず，乏尿が続いたため，polymethyl methacrylate 膜 Hemofiltar を使用した持続的血液濾過透析（PMMA-CHDF）を開始したところ，血圧は上昇し，循環動態は安定した．（Fig.2）

第2病日には，大量の下血を認め，消化管内視鏡検査を実施したところ十二指腸憩室から出血があり，内視鏡的止血術を実施した．

炎症所見は軽快傾向であったが，第5病日より再び悪化したため，抗生剤を PAPM/BP（1 g/day）に変更した．出血傾向が改善したため，輪状甲状間膜は縫合し，第2-3気管輪間で気管切開術を再施行した．第6病日には集中治療室を退

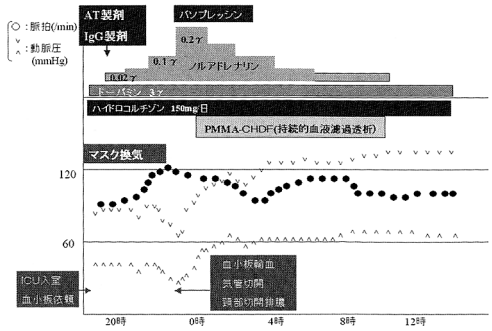

Fig.2　Clinical course

室した．炎症所見は徐々に軽快し，第10病日には頸部のドレーンも抜去した．尚，血液培養検査，創部・咽頭より採取した細菌培養検査，喀痰培養検査などは，いずれも培養陰性であった．

第25病日に実施したCT検査では，左内頸静脈血栓は消失し，肺野の多発性結節影も消失していた．第15病日に気切孔を閉鎖した．下肢廃用萎縮のためリハビリテーションを実施し，第50病日，自立歩行にて退院した．

考　　察

Lemierre症候群は，急性咽頭炎など口腔咽頭領域の感染を契機に内頸静脈に血栓性静脈炎を生じ，全身に播種性感染性塞栓症を合併する疾患で，1900年にCourmontら[1]が第1例を報告し，1936年Lemierre[2]が本症例をまとめて報告したためLemierre症候群と呼ばれている．

塞栓症を合併する臓器は，肺，胸膜，肝，腎，関節などがあり，中でも肺塞栓症の合併は95％と高率で[3]，画像所見上，両側肺野，主に下肺野を中心に多発性結節影を呈し，空洞や胸水を伴うと報告されている[4]．

起炎菌は嫌気性菌が大部分を占め，特に口腔内常在菌である*Fusobacterium necrophorum*が80％以上を占める[5]．しかし，嫌気性菌であることや既に抗生剤が投与されているため，起炎菌が同定されないことも多く[6]，本症例においても前医での抗生剤の影響か，血液，咽頭粘液，喀痰，膿などから細菌培養検査を実施したがいずれも培養陰性であった．

治療は感受性のある抗生剤の投与が第一で，海外ではペニシリン，クリンダマイシン，メトロニダゾール，βラクタマーゼ阻害薬配合剤の使用を推奨する報告が多い．また，本症例の様に深頸部膿瘍を形成している例では早期に外科的な切開排膿術を行うことも重要である[3]．

感染性の内頸静脈血栓症に対する抗凝固療法については賛否両論があり，これまでに抗凝固剤の有効性を調査した比較対象研究はない[7]．むしろ，抗生剤単独，または本症例の様に切開排膿の併用で治療が奏功した例も散見される[3)8]．血栓形成を伴った内頸静脈の結紮や切除は手術操作による血栓の移動や肺塞栓の危険性もあり，否定的な報告が多い[3)9]．

敗血症性ショックは，高サイトカイン血症によって多臓器不全をきたす典型的な病態であり，臓器障害を発症した重症敗血症のうち，通常の初期蘇生輸液に反応しない低血圧を呈する病態と定義されている[10]．敗血症性ショックに対しては，早期から積極的な治療を行い，組織の低灌流と低酸素状態の離脱をはかる必要がある．本症例で使用したPMMA-CHDFはTNF-αやIL-6,8,10などの血中の炎症性サイトカインを除去することが可能で，敗血症性ショックにおいてはこうした炎症性サイトカインの濃度を低下させることで，循環動態および組織酸素代謝を改善させると報告されている[11]．本症例においてもPMMA-CHDFは極めて有用であった．

参　考　文　献

1）Courmont, P. & Cade, A. : Surune septicopyohemie de I ‘homme simulant la peste et causee par un streptovacille anaerobie. Arch Med Exp Anat Pathol No.4 1900.

2）Lemierre A : On certain septicaemias due to anaerobic organisms.Lancet 28:701-703, 1936.

3）Williams A, Nagy M, et al : Lemierre syndrome : a complication of acute pharyngitis. Int J Pediatr Otorhinolaryngol. 45:51-57, 1998.

4）Screaton N, Ravenel J, Lehner P, et al : Lemierre syndrome : Forgotten but extinct-report of four cases. Radiology 213 : 369-374, 1999.

5）諫田淳也，蝶名林和久，他．Lemierre症候群の1例．内科　96 : 386-388, 2005.

6）大塚尚志, 西村幸司, 他. 内頸静脈結紮術を行ったLemierre症候群例．耳鼻臨床　99 : 759-762, 2006.

7）百島尚樹，坪田大，他．敗血症性肺塞栓症を合併した内頸静脈血栓症例．耳鼻臨床　94 : 1033-1037, 2001.
8）横山真紀，橋口一弘，他．内頸静脈血栓症例．耳鼻臨床　92 : 1019-1023, 1999.
9）Dorton HE : Internal juglar vein thrombosis with fatal iatrogenic pulmonary embolism-A case report-. Am Surg 41 : 753-754, 1975.
10）江口豊．救急・応急処置の実際．Medical Practice 25 486-492, 2008.
11）織田成人，平澤博之，他．敗血症性ショックに対する PMMA-CHDF. 救急医学　28 : 1195-1199, 2004.

連絡先：小河孝夫
〒 520-2192
滋賀県大津市瀬田月輪町
滋賀医科大学耳鼻咽喉科医局
TEL 077-548-2261　　FAX 077-548-2783
E-mail takao971@belle.shiga-med.ac.jp