視力障害を来し不幸な転帰をたどった蝶形骨洞真菌症の1例

安倍伸幸　平野　隆　鈴木正志
大分大学免疫アレルギー統御講座 耳鼻咽喉科頭頸部外科

A Case of Sphenoid Sinus Mycosis with Binocular Blindness

Nobuyuki Abe, Takashi Hirano, Masashi Suzuki
Department of Otolaryngology, Oita University Faculty of Medicine

Paranasal mycosis is an increasing tendency recentlydue to the use of the antibiotic and the steroid.We report a case of invasive sphenoid sinus mycosis resistant to surgical and pharmacological treatments.

A 79-year-old man, who suffered from multiple systemic metastasis of prostatic cancer, presented left temporal pain in February 2008. Although internal medicine specialist treated him as temporal arteritis, disorder of eye movement and loss of vision in left eye appeared one month later. Moreover, he developed binocular blindness after twenty days more, and he admitted to our department. CT scan showed a soft tissue shadow in the sphenoid sinus with bone destruction. And it is low intensity signal on T1 and T2 MRI. We performed endoscopic sphenoidectomy to make a diagnose of sphenoidal lesion on March 22. Histopathological examination revealed aspergillosis of the sphenoid sinus. The administration of hydrocortisol and micafungin sodium(MCFG) was done after the operation. However he died one week after the operation due to deteriorating the general status.

Invasive aspergillosis of sphenoid sinus easily causes severe complications due to the anatomiacal position of the sinus. As invasive aspergillosis of sphenoid sinus is known to have a poor prognosis, it is important to detect the aspergillosis of sphenoid sinus as soon as possible. The prognosis may be improved by the early treatment of endoscopic sinus surgery with antifungal chemotherapy.

は　じ　め　に

副鼻腔真菌症は高齢者や糖尿病患者が増加していること，また抗生剤やステロイド剤などの頻用によって近年増加傾向にある．その罹患部位は上顎洞が最も多く，蝶形骨洞に限局したものは副鼻腔真菌症全体の10％以下といわれている[1]．しかし，最近ではCTやMRIなどの画像診断技術の向上によって蝶形骨洞原発の真菌症も多数報告されてきており現在では稀なものとはいえなくなっている．今回，我々は両側の視力障害を来した後，不幸な転帰をたどった蝶形骨洞真菌症を経験したので報告する．

症　　例

症　例：79歳　男性

主　訴：両視力障害，意識障害

現病歴：平成20年2月初旬より左側頭部痛が出現し，2月23日より左眼球運動障害，さらに3月1日より左視力消失したため近医脳神経外科，神経内科を受診し側頭動脈炎の疑いにて3月6日近医に入院となった．脳神経症状に対してステロイド点滴加療中，CT，MRIを施行したところ蝶形骨洞に腫瘤を認めたため3月19日当科紹介受診した．

合併症：平成19年～　前立腺癌多発骨転移

初診時所見：鼻内には明らかな腫瘤性病変は認められず，鼻粘膜は腫脹なく，やや蒼白であり，軽度の水様性鼻汁を認めるのみであった．神経学的には左のⅡ，Ⅲ，Ⅳ，Ⅴ脳神経麻痺を認めたが，前医でのステロイド点滴加療にてⅢ，Ⅳ脳神経症状の軽度改善を認めていた．

画像所見：左視力消失後の3月4日のCTでは蝶形骨洞に石灰化を伴う陰影を認め，骨破壊は明らかではなかった．MRIでは同部位にT1強調で中等度，T2強調で低信号の腫瘤を認めた（Fig.1）．

以上より，蝶形骨洞真菌症を念頭に，合併症に前立腺癌多発骨転移を認めているため，蝶形骨洞転移性病変との鑑別のため精査を進めていたところ，3月22日右視力障害も出現したため3月23日当科受診し，緊急入院となった．

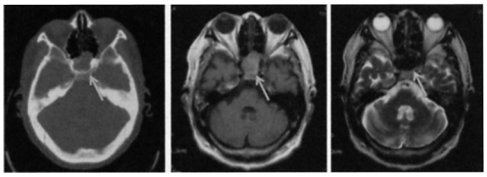

Fig.1　CT and MRI finding on March 4
CT shows a soft tissue mass in sphenoid sinus.
MRI shows a low signal in sphenoid sinus.

入院時所見：神経学的症状として，左のⅡ，Ⅲ，Ⅳ，Ⅴ脳神経麻痺に加えて，右のⅡ，Ⅳ脳神経麻痺を認めた．血液生化学所見ではWBC：15670/㎣，CRP：3.5㎎/dlで中等度の炎症所見とRBC：220万/㎣，Hb：7.0g/dl，Ht：21.5％，Plt：43000/μlで高度の貧血および血小板減少を認めた．

画像所見：右視力障害出現後の3月23日のCTでは蝶形骨洞の左側壁に明らかな骨破壊を認めた（Fig.2）．

手術所見：眼球症状が両側に認められたため，蝶形骨洞占拠性病変の診断目的にて，2008年3月23日全身麻酔下鼻内内視鏡下蝶形骨洞開放術を施行した．貧血と血小板減少による出血傾向もあったため，血小板輸血を併用して，できるだけ浸襲の少ないように経鼻中隔にてアプローチを施行した．左鼻中隔粘膜に切開を加え粘膜下に後方へ剝離していき蝶形骨洞に到達して洞内に真菌を

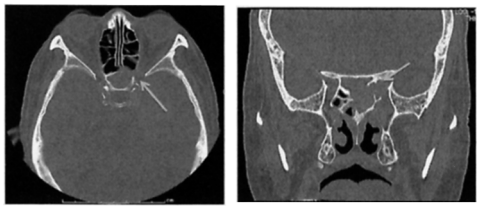

Fig.2　CT finding on March 23
CT shows a soft tissue mass with bone destruction in sphenoid sinus.

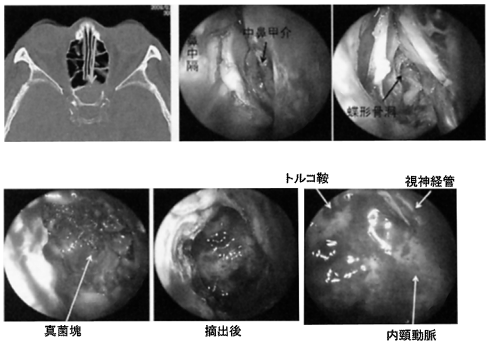

Fig.3　operation finding

認めた．蝶形骨洞自然口を大きく開放して真菌を除去していった．しかし，骨破壊がある部位はその深部に視神経，内頸動脈の存在が疑われたためそれ以上の手術操作はせずに手術を終了した（Fig.3）．

病理組織診断：摘出した蝶形骨洞内容物はHE染色およびGrocott染色にてY字型の分枝を示す菌糸が多数認められAspergillusの菌塊の所見であった．

治療経過：3月23日から視力障害に対してソルコーテフ500 mgから開始し6日間のステロイド漸減療法を施行した．また，抗真菌薬としてはミカファンギンナトリウム（MCFG）1500 mgを6日間投与した．しかし，術前からのDIC発症に伴う血小板減少のため，術後も鼻出血を反復しさらに貧血が進行した．術後7日目の3月30日に意識レベルが低下し視力も回復することなく永眠となった．

考　　察

副鼻腔真菌症は画像診断の進歩，免疫抑制状態の患者の増加に伴い増加傾向である．それに伴って従来比較的稀とされていた蝶形骨洞真菌症の報告も現在増加している．しかしそのなかでも本症例のように何らかの合併症を引き起こし不幸な転帰をたどった蝶形骨洞真菌症は，1968年以降我々が文献的に渉猟しえた範囲では本邦で22例[2-21]であり，本症例を加えて23例であった（Table1）．菌種はアスペルギルスが21症例でもっとも多く，

Table1　The cases of poor prognosis

症例	年齢 性	主訴	既往歴	骨破壊	菌種	手術	抗真菌剤
1	68 M	複視　頭痛	なし	+	アスペルギルス	−	MCZ 5-FC
2	78 F	視力障害 顔面痛	なし	+	アスペルギルス	生検のみ	AMPH-B 5-FC
3	19 M	腫瘍	ALL	+	アスペルギルス	ESS	AMPH-B
4	55 F	視力障害 眼痛	なし	+	アスペルギルス	ESS	AMPH-B 5-FC
5	58 F	頭痛 眼痛	RA	+	アスペルギルス	ESS	AMPH-B
6	62 M	視力低下	DM	+	カンジダ	ESS	MCZ
7	80 M	腫瘍	なし	+	アスペルギルス	−	FLCZ → AMPH-B
8	83 F	頭痛 視力障害	なし	−	アスペルギルス	−	ステロイド投与
9	78 M	鼻閉	DM	−	アスペルギルス	ESS	AMPH-B
10	65 M	頭痛 複視	DM	+	アスペルギルス	ESS	MCZ ITCZ
11	80 M	頭痛	なし	+	アスペルギルス	ESS	ITCZ
12	79 F	視力障害 複視	RA	−	アスペルギルス	生検のみ	抗生剤
13	56 F	視力障害	なし	+	アスペルギルス	生検のみ	ステロイド投与
14	51 M	全身倦怠感	DM	+	ムコール	−	抗生剤
15	62 M	視力低下	DM	+	アスペルギルス	−	FLCZ
16	61 F	腫瘍	なし	+	アスペルギルス	外切開による排膿	ステロイド投与
17	67 M	頭痛	DM	+	アスペルギルス	ESS＋根本術	FCZ MCFG
18	79 M	頭痛 視力低下	DM	+	アスペルギルス	ESS	FLCZ
19	78 M	頭痛 眼痛	なし	+	アスペルギルス	ESS	MCFG → AMPH-B
20	79 M	顔面痛	DM	+	アスペルギルス	ESS	MCFG
21	90 F	頭痛 視力低下	RA	+	アスペルギルス	ESS	MCFG
22	74 M	視力障害	DM	+	アスペルギルス	ESS	FLCZ → AMPH-B
23	79 M	頭痛 視力低下	前立腺癌	+	アスペルギルス	ESS	MCFG

カンジダ，ムコールがそれぞれ1例ずつであった．副鼻腔真菌症は臨床的には，病変が副鼻腔に限局し周囲組織への浸潤傾向を認めない非浸潤型と，骨破壊を伴い眼窩，頭蓋底などの周囲組織へ進展し治療が困難な浸潤型に分類される．さらに浸潤型は大きく慢性浸潤型と急性あるいは電撃型に分類される．Ferguson[22]によれば慢性型は①4週間以上の経過，②血管浸潤はないか軽度，③免疫能は正常か軽度低下，急性型は①4週間以内の経過，②血管浸潤は著明，③免疫能は低下と定義している．患者の免疫能の状態により慢性浸潤型から急性浸潤型への移行も起こりうるため，浸潤型は予後不良といわれている．一方，非浸潤型は病巣が洞内にとどまるため予後良好とされているが，アスペルギルスは血管親和性が強いため骨破壊，粘膜侵襲がなくても頭蓋内に進展しやすいといわれている．さらに蝶形骨洞後壁の脈管を介して血管壁を穿通して血行性に散布し転移巣を形成したり，血栓形成や組織の梗塞を生じやすく，頭蓋内進展した患者では死亡例が多いと報告されている[7]．実際には慢性浸潤型か急性浸潤型かの判断は困難であることが多いため各文献での正確な記載はなかったが，23例の死亡にいたった蝶形骨洞真菌症のなかで，骨破壊を伴った浸潤型が20例であったが，骨破壊を伴わない非浸潤型は3例あった．致死的蝶形骨洞真菌症の多くは，易感染性宿主に認めるとされており，本邦での報告例においても，免疫力低下を来す基礎疾患

として糖尿病の合併症例が9例，慢性関節リウマチにてステロイドを内服していた症例が3例，急性リンパ性白血病症例を1例認めている．本症例でも合併症に前立腺癌の多発骨転移があり，抗癌剤による治療を受けていた．年齢は，急性リンパ性白血病合併の19歳男性の症例が報告されているが，他は51歳から90歳までで高齢者に多く認めている．臨床症状としては視力障害が認められた症例が11例ともっとも多く，次いで頭痛が10例，眼痛，顔面痛が8例であった．これは蝶形骨洞の解剖学的特徴から眼球運動障害，三叉神経障害などの脳神経症状や視神経管への炎症の波及による視神経障害を生じやすいためと推察される．また他の副鼻腔真菌症にみられる鼻閉，鼻漏，後鼻漏などの鼻症状は少ないといわれている[5]．そのため診断にはまずこの疾患を念頭に入れて早期にCT，MRIを施行することが有用である．今回，耳鼻咽喉科からの報告が11例ともっとも多かったが，その他に脳神経外科からが3例，眼科からが4例，内科からが5例の報告があった．他科からの報告では診断が遅れたり，眼窩尖端症候群としてステロイドを投与されたりして病変の増悪をきたしている．本報告例でも当初神経内科で加療され，その後当科を紹介された．このような状況から蝶形骨洞真菌症はまだ他科からの注目が少ない疾患と考えられる．治療は確定診断を得るためにも，内視鏡下副鼻腔手術によって蝶形骨洞の十分な開放と真菌塊を完全に摘出することが不可欠である．さらに浸潤型真菌症に対しては術後の抗真菌薬の全身投与が必要である．本症例では従来より第一選択とされているアンホテリシンBではなく，全身状態を考慮して安全性の高いミカファンギン(MCFG)を使用した．最近ではアゾール系抗真菌薬であるボリコナゾール（VCZ）の使用が有効であったという報告もある[23]．しかし予後を改善するためにはやはり早期診断，早期治療が必要である．本症例でも早期治療ができていれば両側の視力障害は回避できた可能性もあった．このため蝶形骨洞真菌症は，今後他科に啓蒙していくことが非常に重要な疾患であると考えられた．

ま　と　め

1．視力障害を来し不幸な転帰をたどった蝶形骨洞真菌症を経験した．
2．蝶形骨洞真菌症は頭痛や視神経障害などの症状が特徴的で，免疫力が低下した患者で増悪する傾向がある．
3．早期診断，早期治療ができるように神経内科，脳神経外科，眼科などに啓蒙していくことが必要である．

参　考　文　献

1）平出文久：副鼻腔真菌症の診断と治療．耳鼻咽喉科クリニカルトレンド．中山書店：160-162, 1996.
2）Tsuboi K, Higuchi O, Nose T, et al. :IntracranialAspergillusGranuloma Originating in the SpenoidSinus. Neurol Med Chir 28. 1014-1019, 1988
3）Iihara K, Makita Y, Nabeshima S, et al. :Aspergillosis of the Central Nervous System Causing Subarachnoid Hemorrhage from Mycotic Aneurysm of the Basilar Artery. Neurol Med Chir 30. 618-623, 1990
4）小林伸宏，佐内明子，遊座　潤　他：蝶形骨洞アスペルギルス症の治療経験．耳喉頭頸 69（3）：222-226, 1997
5）兵頭政光，湯本英二，有友　宏　他：眼窩尖端に浸潤した後部副鼻腔アスペルギルス症の３例．耳喉頭頸 69（9）：603-607, 1997
6）田口享秀，椙山久代，高橋明洋　他：蝶形骨洞アスペルギルス症の検討．日耳鼻 102：1042-1045, 1999
7）足達　治, 小笠原　寛, 阪上雅史:脳膿瘍を伴った真菌性鼻性視神経症．耳鼻臨床　90（5）567-571, 1997
8）吉田朋子，木村雅友，大塚佳世，他：アスペ

ルギルス症の1例. J. Jpn. Clin. Cytol. 36(1): 39-43, 1997

9) Suzuki K, Iwabuchi N, KuramochiS, et al. :Aspergillus Aneurysm of the Middle Cerebral Artery Causing a Fatal Subarachnoid Hemorrhage. Internal Medicine 34(6):550-553, 1995

10) 森山正臣, 渡辺哲生, 鈴木正志, 他:稀な所見・経過を呈した鼻副鼻腔真菌症の2症例. 日耳鼻 102：656-659, 1999

11) 高倉大匡, 麻生　伸, 藤坂実千郎, 他：副鼻腔真菌症の検討. 耳鼻臨床 92 (1) 43-50, 1999

12) 釼持　睦, 大橋　徹, 岡田智幸, 他：蝶形骨洞原発破壊型真菌症の検討. 日鼻科会誌 39：90-97, 2000

13) 植木美乃, 数田俊成, 内藤理恵, 他：眼窩尖端症候群にて発症し, 内頸動脈海面静脈洞部の真菌性動脈瘤と脳梗塞を合併した中枢神経系アスペルギルス症の1例. Clinica Neural. 42:761-765, 2002

14) 北野保子, 牧野弘之, 新井麻美子　他：両眼性の網膜中心動脈閉塞症を示したムコール症の1例. 眼科臨床医報 96 (9) 981-984, 2002

15) 鈴木康代, 吉河康二, 前田豊樹　他：アスペルギルスによる頭蓋内動脈炎の1剖検例. 大分県医学会雑誌 20 (1) 32-35, 2002

16) 浅井宏英, 宇高不可思, 金本元勝　他：眼窩先端症候群を呈した脳 Aspergillus による solid granuloma の MRI 像. 神経内科 60(3) 294-300, 2004

17) 藤城芳徳, 千原康裕, 中西わか子　他：多発脳神経麻痺をきたした副鼻腔由来深部真菌感染の1症例. 耳喉頭頸 77 (7) 479-483, 2005

18) 越山　健, 木村　徹, 木村　亘　他：蝶形骨洞アスペルギルス症から視神経周囲炎を来し両眼盲となった鼻性視神経症の1剖検例. 神経眼科 22 (4) 533-539, 2005

19) 岸野毅日人, 唐木將行, 宮部和徳　他：不幸な転帰をとった副鼻腔・頭蓋底真菌症例. 耳鼻臨床 98 (12) 945-951, 2005

20) 服部昌子, 金森章泰, 久保木香織　他：頭蓋内進展を伴ったアスペルギルス性眼窩先端部症候群の2例. 臨眼 60 (5) 769-773, 2006

21) 杉本貴子, 中馬秀樹, 直井信久：片眼性ステロイド依存性視神経症を呈した蝶形骨洞アスペルギルス症の1例. 眼科 50 (5) 729-736, 2008

22) Ferguson BJ: Definitions of fungal rhinosinusitis. OtolaryngolClin North Am, 33: 227-235, 2000

23) 川北大介, 近藤雅幸, 他：ボリコナゾールが著効した蝶形骨洞侵襲型アスペルギルス症の2例. 耳鼻臨床 100：12;973-978, 2007.

連絡先：安倍伸幸
〒879-5593　大分県由布市挟間町医大ヶ丘1-1
大分大学医学部
免疫アレルギー統御講座（耳鼻咽喉科学）
TEL 097-586-5913　　FAX 097-549-0762