HIV抗体陰性を示したHIV感染症の1症例

宮本真理子　岡　良和　吉原俊雄
東京女子医科大学　耳鼻咽喉科教室

A case of HIV infected patient showing negative HIV-Ab initially

Mariko MIYAMOTO, Yoshikazu OKA, Toshio YOSHIHARA
Department of Otolaryngology,Tokyo Women's Medical University

The number of HIV positive or Acquired Immune Deficiency Syndrome (AIDS) patients has increased recently in Japan. They often present a variety of symptoms and clinical data. They also require various types of the examinations and the treatments by doctors of several doctors of department such as Otolaryngology, Hematology and Gastroenterology.

A 44-year-old male was referred to our department because of aphthous stomatitis and diarrhea. At first, this patient did not show any positive data of HIV-Ab, although we suspected that ha had an HIV infection from his past history.

Therefore, we should keep in mind that the patients with HIV infection do not always show HIV-positive data at initial stage.

はじめに

HIV感染者は国内でも毎年増加傾向にあり，厚生労働省のAIDS動向委員会の発表によると，2007年1年間の新規発生件数は1500件と過去最多であり，また2007年12月31日から2008年3月30日の3ヶ月間で新たに報告されたHIV感染者数は251人と，感染の拡大が進んでいる．[1] HIV感染者・AIDS患者は多様な症状を呈するため，様々な診療科を受診する機会が多く，頭頸部領域の症状を初発として，耳鼻咽喉科外来にて診察・診断されることが増加すると考えられる．

今回，当科にてHIV抗体陰性を示したHIV感染症の1症例を報告する．

症例

患　者：44歳，男性

主　訴：咽頭痛，摂食障害，下痢，発熱

既往歴：特記すべきことなし

家族歴：特記すべきことなし

職　業：ショーパブダンサー

現病歴：平成19年3月下旬より発熱（40℃），咽頭痛，下痢出現．近医内科受診し，インフルエンザ迅速検査（－），抗菌薬処方されるも改善せず，3日後，再度近医受診した．カルベニン点滴されるも改善は認められず，4月当院総合内科紹介受診となった．咽頭白苔付着多く，当科紹介され，受診となる．

初診時咽頭所見：口蓋垂から軟口蓋を中心とした多数の白苔を認めた（Fig.1）．頸部リンパ節も多数触知した．

初診時血液検査結果：WBC2.38 × 103/μℓ（Neut 37.7%　Mono 16.4%　Lymph 40.8%）

RBC 4.2×106/μℓ　Hb 14.7g/dℓ　Plt 6.3×104/μℓ　AST 85 U/ℓ　ALT 45 U/ℓ
LD 473 U/ℓ　γ-GTP 46 U/ℓ　BUN 7.2 mg/dℓ
Cr 0.67 mg/dℓ　CRP 0.16 mg/dℓ

キャンピロバクター（－）　溶連菌迅速（－）　インフルエンザ A 抗原（－）　B 抗原（－）　HBs 抗原（－）　HCV 抗体（－）

やや白血球，　血小板の減少が認められた．HIV 抗体検査も試行したが陰性であった．

入院後経過：口腔内培養検査にて Candida albicans（＋）であり，口腔カンジダ症の診断にて，アムホテリシン B にての含漱，フルコナゾール内服，補液等にて加療した．糞便検査での赤痢アメーバ栄養体陽性，血中赤痢アメーバ抗体陽性より，アメーバ赤痢と診断．腹部エコーにて肝膿瘍等は認めず，メトロニダゾール内服治療を開始した．

HIV 抗体陰性であったが，免疫不全が考えられたため，さらに HIV-RNA 定量検査を行い，4.7 × 105copy/mℓ（基準値 4.0 × 102copy/mℓ 未満）と陽性であり，HIV 感染初期（感染後約 3 週間）と診断された．再度病歴聴取し，３月上旬に風俗店にて同性との性交渉があったことが判明した．

徐々に下痢，咽頭痛，摂食障害等改善し，咽頭白苔消失認められたため，内服開始後５日目に退院となった．

便培養：便培養の写真を示す．赤痢アメーバの cyst が検出され（Fig.2），また赤痢アメーバ感染に対する好酸球顆粒が融解して形成されるシャルコーライデン結晶が認められた（Fig.3）．

加療後咽頭所見：咽頭白苔は消失，頚部リンパ節も触知しなかった（Fig.4）．下痢も軽快し，摂食可能となった．

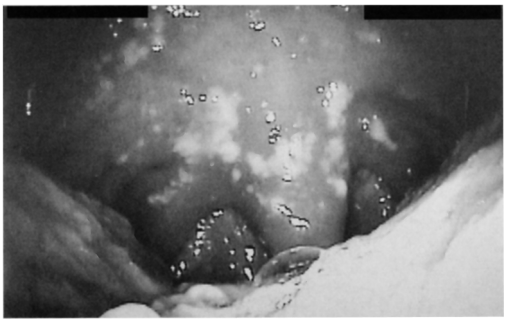

Fig.1　Pharynx finding at first examination.

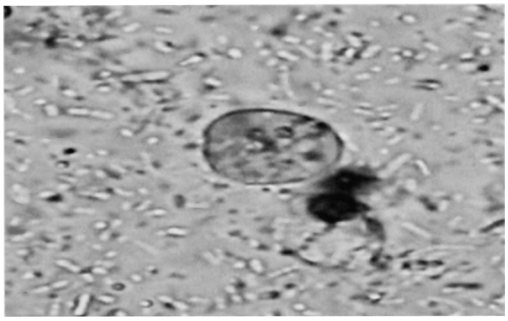

Fig.2　Cyst of Entawaeba histolytica.

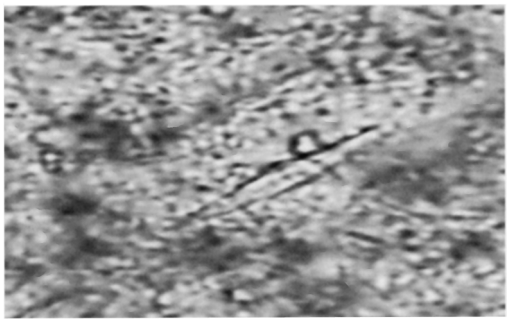

Fig.3　Charcot-Leyden crystals.

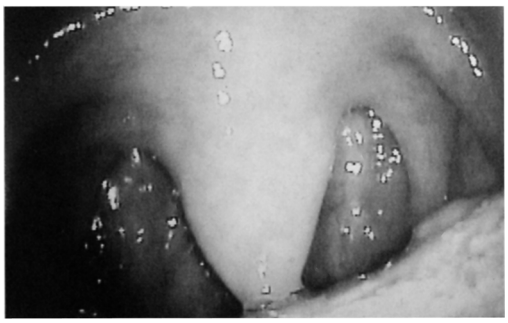

Fig.4　Pharynx finding after treatment.

考　　察

HIV感染症は，ヒト免疫不全ウイルス（HIV）が，主としてCD4陽性リンパ球に感染し，免疫系が徐々に破壊されていく進行性の疾患である．無治療例では，感染初期（または急性期），無症候期，AIDS発症期の経過をたどる[2]．病態の程度や経過を把握する指標としては，血中のウイルス量（HIV－RNA量）とCD4陽性リンパ球数が有用であり，無治療例でのHIVウイルス量とCD4陽性リンパ球数の推移をFig.5に示す[2]．CD4陽性リンパ球は健康成人で，1000/mm³前後だが，HIV感染から2，3週間後に感染初期（急性期）となり，HIVウイルスの急激な増殖と共に，CD4陽性リンパ球は減少する．それと共に，発熱・倦怠感などインフルエンザ様の様々な症状が見られることがあるが，2，3週間で消失する[3]．今症例は，HIV抗体検査陰性であったことより，この時期に当科受診・入院加療となったと考えられる．

急性期症状消失とほぼ同時期に，抗体陽性となり，また宿主の免疫応答の発動により，ウイルスは減少し，ある一定のレベルに保たれ，無症候期となる．やがて免疫不全状態，AIDS発症期となり，AIDS発症より平均1.3年で死に至る[3,4]．

感染初期（2～3週　抗体陰性）に見られる症状をFig.6に示す[4]．発熱の他，リンパ節腫脹，咽頭痛生じることも多く，耳鼻咽喉科受診することも多いと考えられる．しかし，全体的にインフルエンザ様・感冒様症状であり，数週間で消失するため，本人も自覚ないまま経過してしまうことが多い．

耳鼻咽喉科領域のHIV・AIDS関連疾患をFig.7に示す[5]．この中で最も多いのが，口腔内カンジダ症である．口腔カンジダ症を機に，HIV感染者あるいはAIDS患者を見つけることも多い．症状として，口腔内の痛みを主訴とすることもあるが，多くは無症状である．食道カンジダ症を合併していると，嚥下痛・嚥下障害を訴えることもある[2,5]．アムホテリシンBやフルコナゾールなど使用する．

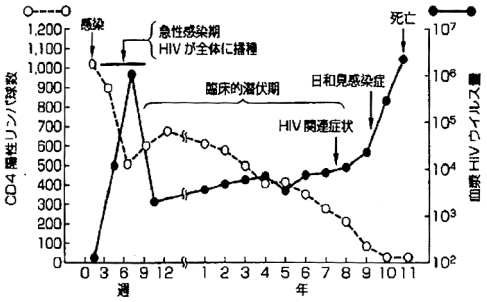

Fig.5　A transition of untreatment cases about HIV viral load and CD4+T lymphocytes.

感染初期（2～3週　抗体陰性）に見られる症状	
・発熱　96%	・頭痛　32%
・リンパ節腫脹　74%	・吐き気・嘔吐　27%
・咽頭痛　70%	・肝・脾腫大　14%
・筋肉痛　54%	・体重減少　13%
・下痢　32%	・鷲口創　12%

Fig.6　Symptoms of first stage. (2-3 weeks, antibody negative)

耳鼻咽喉科領域のHIV・AIDS関連疾患	
口内炎・口内痛	カンジダ症　単純ヘルペス感染症
	サイトメガロウイルス感染症
口腔内潰瘍	サイトメガロウイルス感染症　梅毒
	細菌感染症
後鼻漏	副鼻腔炎
鼻腔内腫瘤	カポジ肉腫　悪性リンパ腫
頸部リンパ節腫大	結核　非定型抗酸菌症
	悪性リンパ腫
	HIV感染に伴うリンパ節腫大

Fig.7　ENT disease of HIV/AIDS.

ま　と　め

我々は，アメーバ赤痢・口腔カンジダ症を呈したHIV感染初期の一症例を経験した．感染初期の症状は数週間で消失するが，抗体が陽性化する4～6週より前にはHIVの感染であることを認

識しづらく，初期症状を診察する機会の多い我々耳鼻咽喉科医は，常に HIV 感染を念頭に置きながら鑑別診断を進めなければならない時期にきている．平素から感染への防御を心がけ，必要であれば注意深い医療面接を行い，善処することが必要である．

参　考　文　献

1）図録 HIV 感染者およびエイズ（AIDS）患者報告数の推移：
http://www2.ttcn.ne.jp/~honkawa/2250. html

2）笹村佳美：耳鼻咽喉科領域の AIDS. ENTONI 43: 14-19，2004

3）HIV 感染症治療研究会：HIV 感染症「治療の手引き」第 10 版，2006

4）John G Bartlrtt，M. D. et al：2005-2006 Medical Management of HIV infection: 1-3, 2006.

5）味澤篤：耳鼻咽喉科に関連した感染症の病態・診断・治療の要点　AIDS. JOHNS　16：1143-1145，2000

連絡先：宮本真理子
〒 162-8666
東京都新宿区河田町 8-1
東京女子医科大学　耳鼻咽喉科教室
TEL 03-3353-8111　内線（31315）