性感染症による急性扁桃炎の２症例

大島英敏[1,2)]　矢野寿一[3)]　沖津尚弘[1)]　嵯峨井俊[1)]
千葉敏彦[4)]　入間田美保子[1)]　大山健二[1)]　小林俊光[2)]
1）東北労災病院耳鼻咽喉科
2）東北大学耳鼻咽喉・頭頸部外科
3）東北大学臨床微生物解析治療学
4）台原駅前耳鼻いんこう科

Two Cases of Acute Tonsillitis Associated with Sexually Transmitted Infection

Hidetoshi OSHIMA[1,2)], Hisakazu YANO[3)], Naohiro OKITSU[1)], Shun SAGAI[1)],
Toshihiko CHIBA[4)], Mihoko IRIMADA[1)], Kenji OHYAMA[1)], Toshimitsu KOBAYASHI[2)]
1）Department of Otolaryngology, Tohoku Rosai Hospital
2）Department of Otolaryngology, Head and Neck Surgery, Tohoku University School of Medicine
3）Department of Clinical Microbiology with Epidemiological Research & Management and Analysis of Infectious Diseases, Tohoku University Graduate School of Medicine
4）Dainohara-ekimae ENT clinic

We reported two cases of acute tonsillitis associated with sexually transmitted infection. Patient No.1 was 20-year-old female who was diagnosed as acute tonsillitis due to *Chlamydia trachomatis* by using rapid detection kit. She was treated with clarithromycin. Patient No. 2 was 23-year-old female. She was diagnosed as acute tonsillitis due to syphilis based on serologically test. She was administered penicillin for 10 weeks.However Acute tonsillitis associated with sexually transmitted infection is relatively rare condition, it must be taken into account when diagnosing pharyngeal infectious diseases.

Ⅰ．はじめに

近年，性産業，性行動が多様化し，特にoral sexが一般化してきたことに伴い，本来は性器のみにみられていた病原微生物による感染症が，口腔咽頭粘膜にもみられるようになってきた[1)]．われわれ耳鼻咽喉科医も性行為感染症の可能性も念頭に入れて注意深い診察を行う必要がある．今回，性感染症による扁桃炎の２症例を報告する．

Ⅱ．症　　例

1．症例1

患　　者：20歳，女性

主　　訴：扁桃白苔，乾性咳嗽

既往歴・家族歴：特記事項なし

現 病 歴：一週間前から続く扁桃の白苔，軽度の乾性咳嗽を主訴に，平成19年２月東北労災病院耳鼻咽喉科を受診した．

Fig. 1　Palatine tonsils in Case 1

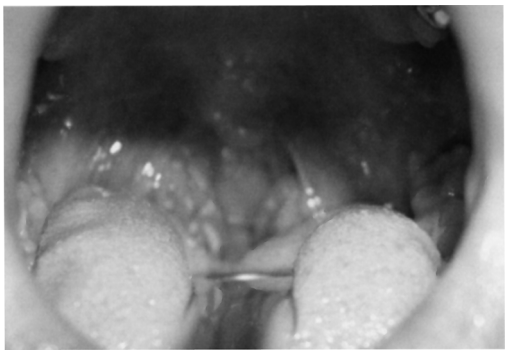

Fig. 2　Palatine tonsils in Case 2

初診時所見：扁桃は両側とも Mackenzie 分類Ⅱ度の腫大があり，発赤と白苔を伴っていた．発熱，頚部リンパ節腫脹を認めなかった．その他，鼻，咽喉頭に異常所見は認めなかった．

検査所見：WBC 11,900/㎣，CRP 0.73 ㎎/dl と軽度の炎症反応上昇をみとめた．その他，血算・生化学検査に異常はなかった．

経　　過：細菌性扁桃炎の診断で，Cefditoren pivoxil 300 ㎎／日を５日間処方した．５日後再診時，症状および所見に改善は認められなかった（Fig. 1）．初診時の扁桃培養の結果は，常在細菌のみであった．この時点で，患者のパートナーが陰茎の違和感を主訴に泌尿器科を受診し，クラミジア感染症と診断されていたことが判明した．そこで，患者の扁桃ぬぐい液からクラミジアの迅速診断を行ったところ陽性と判定され，クラミジア感染による扁桃炎と診断した．産婦人科に診察依頼したところ，子宮頚管粘液中からもクラミジアが検出された．以上より扁桃と子宮頚管のクラミジア同時感染と診断し，パートナーと共に Clarithromycin 400 ㎎／日を２週間内服した．２週間後，扁桃ぬぐい液および子宮頚管粘液中のクラミジアの陰性を確認し，治療を終了とした．本症例患者の職業は学生であり，風俗業のアルバイト歴等もなかった．また患者パートナーについても同様であった．同時期の不特定多数との性交渉も確認できなかった．

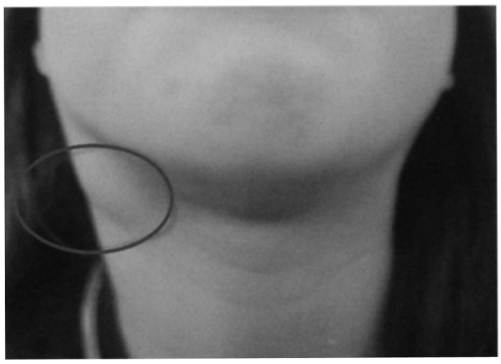

Fig. 3　Enlarged right submandibular lymph node in Case 2 at the initial visit

2. 症例２

患　　者：23 歳，女性

主　　訴：扁桃白苔，頚部リンパ節腫脹

既往歴・家族歴：一ヶ月前に陰部違和感で婦人科受診歴あり．

現 病 歴：２日前から右顎下部が腫脹と扁桃の白苔を自覚し，平成 21 年５月，東北労災病院耳鼻咽喉科を受診した．咽頭痛はなかった．

初診時所見：扁桃は両側 Mackenzie 分類Ⅱ度の腫大があり，白苔を伴っていた．発赤は認めなかった（Fig. 2）が，軽度の咽頭痛の訴えがあった．右顎下部に，硬く可動性良好で圧痛のない径 30～40 ㎜のリンパ節腫脹を１つ認めた（Fig. 3）．また，右前腕に発赤を伴うものの痒み，痛みのない径５㎜程の小さな丘状皮疹を一つ認めた（Fig. 4）．数日前，同様の皮疹が臍の周囲にも１つ出現しすぐに自然に消失したとの事であった．発熱

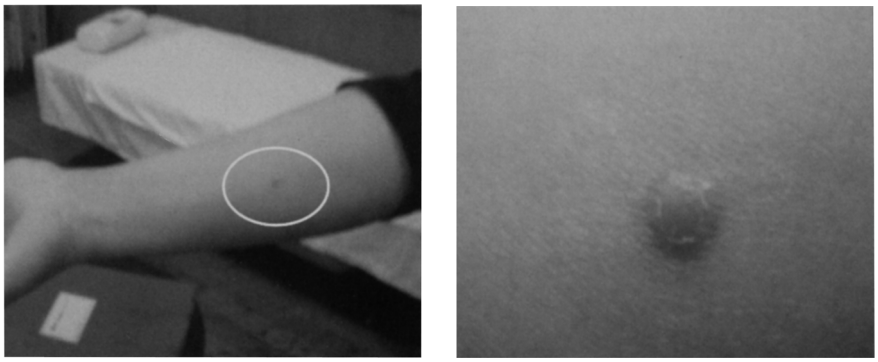

Fig. 4　Maculopapular rash at the right forearm of Case 2 at the initial visit

はなかった.

検査所見：WBC 6300/㎣，CRP 1.60 ㎎/dl と炎症反応の軽度上昇を認めた．その他，血算・生化学検査に異常は認めなかった.

経　　過：右前腕に皮疹がみられたため，皮膚科へ紹介したところ，湿疹との診断であった．白血球上昇，分画異常はないため，ウイルス感染による扁桃炎を疑い抗生剤の投与は行わず経過観察とした．２日後再診時，症状および局所所見に変化は見られなかった（Fig. 5）．初診時の扁桃培養では常在細菌のみであったことから，性感染症による扁桃炎を疑い，梅毒血清反応検査を追加したところ，RPR 法（+），TPLA 法（2+）という結果が得られ，梅毒感染による扁桃炎と診断した．皮膚科へ採血の結果を連絡，皮疹についても梅毒によるもので矛盾しないと返事であった．梅毒２期と診断し，皮膚科にて Amoxicillin 1.5g/日を10週間内服した．内服開始後，症状および局所所見は改善．その後は STS 定量値の低下を確認のため，現在経過観察中である．本症例患者は性風俗従事者ではなく，パートナーも一般職であった．パートナーの梅毒検査は陰性であった．以前，別のパートナーが風俗店に通っていたとの事だが，そのパートナーとは連絡がつかず，梅毒の検査は未施行である．また本患者は，一ヶ月前の陰部違和感による婦人科受診歴があったが，性感染症の有無については，しっかり受診しておらず詳細は不明であった．また，その際の検査では，クラミジア，淋菌，HIV については，いずれも陰性であった.

Ⅲ．考　　察

近年，*Chlamydia trachomatis* の咽頭感染例が多数報告されている[2),3),4)]．その殆 90％において自覚症状は伴わず，あるいは自覚症状がある場合も，咽頭違和感や乾性咳嗽程度であり，発熱は伴わないなど軽微なものである．また，咽頭所見も特徴的所見に乏しく，局所所見からの診断には苦慮する場合が多い．そのため，産婦人科や泌尿器科などの他科通院歴や，性感染症の既往，不特定多数との性交渉の有無などが診断の手助けとなる.

本症例１では，扁桃の所見は一般的な扁桃炎と同様の所見を呈しており，やはり咽頭所見のみでのクラミジア感染の診断は困難であった．パートナーの泌尿器科受診歴の問診が診断の手がかりとなった．また，一般に咽頭のクラミジア感染症では，多くの症例が咽頭，扁桃に他覚的所見が見られない不顕性感染とも言われる．症例１においても，クラミジアは不顕性感染で，クラミジア以外

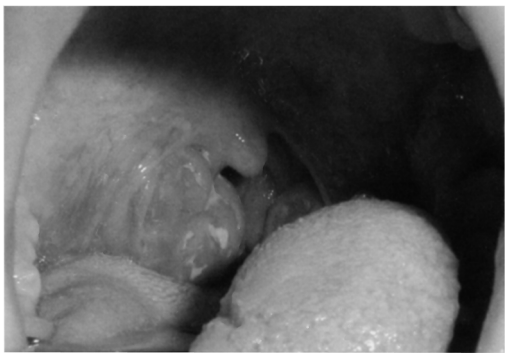

Fig. 5　Papatine tonsils of Case 2 at the second visit

の病原微生物による重複感染の可能性が考えられたが，一般培養検査上は常在菌しか検出されておらず，クラミジアそのものが扁桃炎の原因微生物であったと考えられた．

梅毒は，*Treponema pallidum* による感染症である．日本では1987年をピークに減少してきていたが，2004年からは漸増傾向にある[5]．接触した皮膚や粘膜から感染し局所に所見を呈し，やがて血行性に散布されさまざまな症状を引き起こす．梅毒患者はHIV合併感染が多く報告されており[6]，すべての梅毒患者にHIV抗体の検査を行うことが望ましいとされている．またHIV感染症に合併した梅毒は，臨床症状や血清梅毒反応，経過が非典型的な例を示すことが多く[7, 8]，診断・治療が困難となる．

本症例２において，扁桃には陰窩に白苔が付着し，局所の所見のみでは一般的な扁桃炎を考えさせる所見を呈していた．初診時は皮疹について湿疹と診断されたため，ウイルス性扁桃炎と考えた．しかし症例２の患者は，一ヶ月前の婦人科受診時に性感染症の可能性があったこと，皮診がみられたこと，無痛性のリンパ節腫脹がみられていたため，初診時に梅毒を疑い検査を追加することは可能であった．

鈴木ら[9]は，宮城県における咽頭のクラミジア，淋菌感染について調査している．何らかの咽喉頭の症状を訴えて耳鼻咽喉科外来を受診した患者のうち，初診時に確定診断し得た患者を除いた160名（女性：112名，男性：48名）について，咽頭のクラミジアはPCR法で，淋菌はPCR法と一般培養で検出を試みた結果，クラミジア感染が４例，淋菌感染が２例，クラミジアおよび淋菌の混合感染が１例と報告している．また，いずれの感染例についても，咽頭所見は軽微であるものが多かったが，扁桃の白苔や潰瘍を呈する例もあり，一般の咽頭炎・扁桃炎と鑑別しうる臨床的特徴を捉えるには至らなかったとしている．従って，性感染症における咽頭炎・扁桃炎の診断においては，問診を十分聴取し，性感染症を念頭に置いた診察が必要と考えられた．

Ⅳ．ま　と　め

われわれ耳鼻咽喉科医は，口腔咽頭病の診察には，性感染症の可能性を含めて注意して診察する必要がある．局所所見では診断に苦慮する場面が多いため，不特定多数との性交渉の有無，婦人科・泌尿器科でのSTD治療歴などの問診が重要と思われる．また，診断と治療には，泌尿器科・婦人科・皮膚科などと連携を充分にとる必要がある．

参　考　文　献

１）口腔咽頭と性感染症，性感染症 診断・治療ガイドライン2008．日性感染症会誌 19：35-38，2008

２）Jones RB，Rabinovitch RA，Katz BP，et al：*Chlamydia trachomatis* in the pharynx and rectum of heterosexual patients at risk for genital infection：Ann Intern Med 102：757-762，1985

３）浜砂良一：無症候性クラミジア感染患者のクラミジア咽頭陽性率と治療，日性感染症誌，13：52，2002

４）砂浜良一：泌尿器科より見たクラミジア，淋菌性咽頭炎，MB ENT 43：37-44，2004

５）国立感染症研究所感染症情報センター：感染症報告数一覧（その１：全数把握）：http://idsc.nih.go.jp/idwr/ydata/report-Ja.html

６）Centers for Disease Control and Prevention．Sexually Transmitted Disease Surveillance 2004 Supplement：Syphilis Surveillance Report．Department of Health and Human Services．Atlanta，GA．December 2005

７）Augenbraun M，Rolfs R，Johnson R，et al：Treponemal specific tests for the serodiagnosis of syphilis．Syphilis and HIV Study Group．Sex Transm Dis 25：549-552，1998

８）Jurado RL，Campbell J，Martin PD：Prozone phenomenon in secondary syphilis．Has its time arrived? Arch Intern Med 153：2496-2498，1993

9）鈴木直弘，神林潤一，堀克孝，他：耳鼻咽喉科よりみたクラミジア，淋菌咽頭炎 ― 宮城県における実態調査報告 ―，平成19年宮城STD研究会

連絡先：大島英敏
〒980-8574
仙台市青葉区星陵町1－1
東北大学耳鼻咽喉・頭頸部外科
TEL 022-717-7304　FAX 022-717-7307