最近経験した頭頸部結核８症例

伊原史英　藤川　陽　茶薗英明　花澤豊行　岡本美孝
千葉大学医学部附属病院耳鼻咽喉・頭頸部外科

Diagnosis of head and neck tuberculosis ; Experience of eight cases and review of the literature

Fumie IHARA, Akira FUJIKAWA, Hideaki CHAZONO, Toyoyuki HANAZAWA, Yoshitaka OKAMOTO
Department of Otolaryngology, Head and Neck Surgery, Chiba University Faculty of Medicine

Objective: We analyzed the patients with head and neck tuberculosis (TB) experienced in our department to improve the diagnostic procedure of TB in head and neck region.

Material and Methods; The medical records of patients who had been diagnosed as head and neck tuberculosis in Department of Otolaryngology, Chiba University Hospital between 2005 and 2009 were examined.

Result: There were 8 patients with primary head and neck tuberculosis during this period. The diagnosis was made histologically in 7 of 8 patients. Fine-needle aspiration cytology (FNA) was performed in all cases of 5 cervical lymphnode tuberculosis. In one case of those 5 cases, a definitive diagnosis could not be obtained by FNA, but biopsy of lymph nodes. Polymerase chain reaction (PCR), the tuberculin skin test and QuantiFERON (QFT) were performed in six, seven and three cases, respectively, and were positive in five, three and one cases, respectively. It took 45 days on an average to obtain a diagnosis as TB.

Conclusion: Clinical features of tuberculosis of the head and neck were not specific in many cases, and were sometimes difficult to distinguish from those of malignant neoplasms. Tuberculosis should be taken into consideration in the diagnosis of a tumoral lesion of head and neck.

１．目　　的

近年，結核症は予防医学や化学療法の進歩により，その頻度は減少している[1),2)]．しかし，肺外結核症の減少率は下がっており，全結核症中に占める肺外結核症の比率は上昇傾向にある[2)]．耳鼻咽喉科領域においても肺外結核症を診断する機会は決して少なくなく，診断に苦慮することも多い．

そこで今回我々は過去５年間に経験した頭頸部領域における結核症について詳細に検討し，診断までの道程を検索したため報告する．

2．対　　象

2005年から2009年までの5年間に当科で頭頸部結核症と診断した8症例を対象とした．

年齢は27歳から83歳まで，性別は男性3名，女性5名であった．

症例は頸部リンパ節結核5例，耳下腺結核1例，鼻腔結核1例，喉頭結核1例であった．

3．結　　果

Table．1に全8症例について示す．症例1～3については所見を示す．

症例1．喉頭ファイバーでは，左仮声帯から披裂喉頭蓋襞にかけて白苔の付着を伴う隆起性病変を認めていた（Fig．1）．

症例2．鼻中隔，及び下鼻甲介粘膜に著明に白帯が付着し，易出血性であった（Fig．2）．

症例3．右耳下腺部に弾性硬，可動性不良の腫瘤を認めた．造影CT画像所見では内部に低吸収領域を伴い境界不明瞭で，造影効果を示していた（Fig．3）．

以上の3症例，頸部リンパ節結核5症例ともに臨床経過や臨床所見から最初に悪性腫瘍を疑い，生検を複数回行ったがいずれも診断は得られなかった．そのため，結核症の可能性を考え結核に対する諸検査を施行した．それぞれの症例と検査結果についてTable．2に示す．また確定診断の根拠となった検査所見には＊印をつけてある．

頸部リンパ節結核5症例のうち，症例4～6の3症例においては穿刺吸引細胞診（以下FNA）の塗沫・培養により診断可能であった．また，ツベルクリン皮内反応（以下ツ反）が強陽性であった症例は3症例であり，QuantiFERON TB（以

Table 1　Patients background

症例	年齢(歳)・性別	主訴	結核病巣	基礎疾患	診断までの期間
1	80・男性	咽頭違和感	喉頭	陳旧性肺結核	60日
2	44・女性	咽頭痛	鼻腔	なし	40日
3	54・男性	耳下腺腫脹	耳下腺	なし	20日
4	53・女性	頸部腫脹	頸部リンパ節・単発	陳旧姓肺結核	60日
5	27・男性	頸部腫脹	頸部リンパ節・多発	尋常性乾癬	15日
6	79・女性	頸部腫脹	頸部リンパ節・多発	胃癌・顎下腺癌術後 腎不全（透析）	100日
7	75・女性	頸部腫脹	頸部リンパ節・多発	慢性腎炎・髄膜腫術後	30日
8	65・女性	頸部腫脹	頸部リンパ節・単発	乳癌術後	40日

Table 2　Summary of clinical feature of series

症例	組織					喀痰			ツ反	その他
	塗沫	培養	PCR	Ziehl-Neelsen染色		塗沫	培養	PCR		
喉頭				炎症像	＋*	＋	＋	＋	陽性	
鼻腔	＋*	＋*	＋	壊死組織	＋	－	＋		強陽性	
耳下腺	－	－	－	類上皮細胞*（針生検）	－	－	－	－	陽性	QFT陰性
頸部LN	－	＋*	－	壊死組織（FNA）	－	－	－	－	強陽性	
頸部LN	＋*		＋*	膿瘍（FNA）	－	－	－		陰性	
頸部LN	－	＋*		類上皮細胞 *（リンパ節生検）	－	－	－		陰性	
頸部LN	－	－	－	壊死組織（FNA）		－	－	－	強陽性	QFT陽性*
頸部LN	－	－	－	類上皮細胞（FNA）		－	－	－		肺門LN陽性*（生検） QFT判定保留

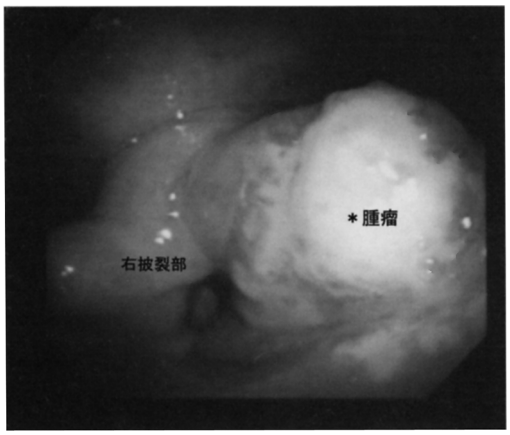

Fig．1　A picture of larynx

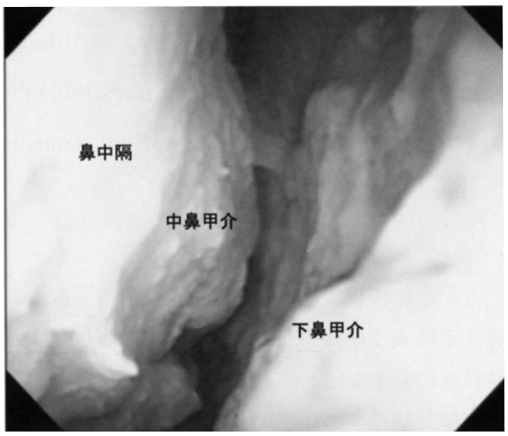

Fig．2　A picture of left nasal cavity

下QFT）が陽性であった症例は1症例のみであった．症例8では先に行った肺門部リンパ節の生検組織から確定診断に至った．

4．考　　察

いずれの症例も，抗結核薬内服により寛解状態となっているが，初診時から診断までに平均45日間の期間を要した．確定診断までに時間を要した原因として，諸検査の診断率の低さが挙げられる．

細胞検体においても，結核の組織像を反映する類上皮細胞・乾酪壊死物質・多核巨細胞の全てが検出されれば，結核症の診断はほぼ確定的とされる[3]．細胞検体の判断基準の違いのため報告者により差があるが，これらの3成分全てがFNAで検出される率は約40％程度である[3]．穿刺液からの結核菌陽性率は，塗沫では10～30％程度，培養では20～40％程度となっている．さらに，抗酸菌染色により菌体が検出できる率は40％程度，PCR法によっても20～40％程度[4),5)]とされている．以上のように，個々の検査法の診断率は高いとは言えず，これらの検査を時期をずらして別々に提出してもなかなか確定診断には至れないことが予想される．しかし，頭頸部領域においては喉頭結核・鼻腔結核のように排菌状態にある気道病変を有する症例も多く，周囲に感染させる恐れがあるため早期に診断に至る必要があるが，そのためには複数の結核の諸検査を可能な限り同時に行う必要がある．

Fig. 3　Enhanced CT scan of tuberculosis in parotid gland

そこで，頭頸部結核症の診断の手順を系統的にまとめた．（Fig. 4）

腫瘤性病変を認めた場合，最も重要なことは悪性腫瘍の除外である．確定診断のためには，鼻腔・喉頭・咽頭などの管腔臓器の場合は生検を，頸部リンパ節腫脹の場合にはFNAを施行する．悪性所見が得られず炎症細胞・壊死組織のみであった場合は，再度生検・FNAを行うが，この時点で結核症を鑑別診断として挙げる．そして，組織に

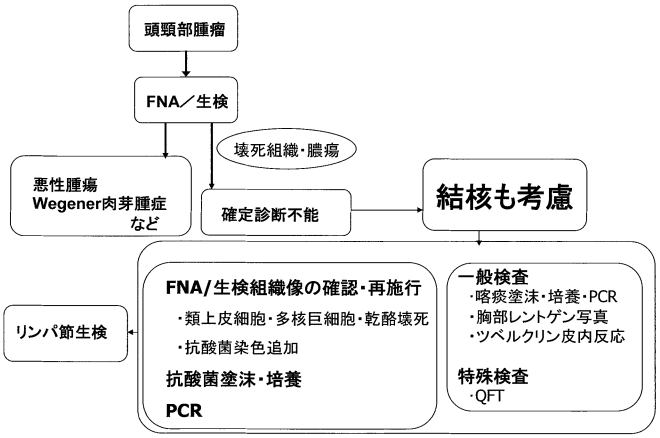

Fig. 4　Decision Tree for Diagnosis of Head and Neck Tuberculosis

おける結核症の診断に特徴的な所見の有無の確認, 抗酸菌染色, さらに塗沫･培養, PCR 法を行う. 同時に，喀痰塗沫・培養・PCR 法，胸部レントゲン写真，ツ反応などの一般検査と，特殊検査として QFT なども補助診断として行う．QFT は，感度 80 ～ 90%，特異度 95%と優れた診断法である[6]．ただし，以上の検査を全て行っても診断に至らない頸部リンパ節結核の症例ではリンパ節生検を行い，診断を確定する．ただし，部分的生検では，難知性瘻孔と持続的排膿の可能性や悪性腫瘍の場合は遠隔転移を助長してしまう可能性もあり，慎重に適応を検討し可能な限り全摘するのが望ましい.

以上のように，個々の検査の結核菌の検出率は個々では高くないため，必要な検査を網羅的に，かつ一期的に行うことが，頭頸部結核症の早期診断には重要であると考えた.

5．結　　語

頭頸部結核症においては腫瘍病変との鑑別が重要であるが，非特異的な症状のことも多く組織学的検査を施行しても診断に難渋することも多い. しかし，排菌性の高い気道病変を有する症例もあり，早期に診断を確定する必要がある．そのためには，早い段階で結核症を鑑別診断として挙げ，必要な諸検査を網羅的に，かつ一期的に行うことが肝要であると考える.

6．参 考 文 献

1）財団法人結核予防会 ; 結核の統計 2006 年版

2）青木正和：肺外結核症 . 臨床と研究 84(4)：76-79,2007

3）草間博ほか：結核症の細胞診 ― 肉芽腫の細胞学的鑑別 ―．病理と臨 15(5)：426-428,1997

4）川野利明ほか：頭頸部領域における結核性病変の検討．日本耳鼻咽喉科感染症研究会会誌 26(1)：41-44

5）林政一ほか：診断に苦慮を要した鼻腔結核の１例．耳喉頭頸 79(3)：231-235,2007

6）川辺芳子：クロンティフェロン TB 第２世代による結核感染の診断．呼吸 25(5)：490-495,2006

連絡先：伊原史英

〒 260-8670

千葉市中央区亥鼻１-８-１

千葉大学医学部附属病院　耳鼻咽喉・頭頸部外科

TEL 043-226-2137　　FAX 043-227-3442