副鼻腔真菌症症例の検討

松原由歩　瀬野悟史　小河孝夫　清水猛史
滋賀医科大学耳鼻咽喉科教室

Clinical Study of Paranasal Sinus Mycosis

Yuho MATSUHARA, Satoshi SENO, Takao OGAWA, Takeshi SHIMIZU
Shiga University of Medical Science

Thirty-one cases (16 males and 15 females) with paranasal sinus mycosis treated at our hospital between 2000 and 2009 were reviewed. Patient ages ranged from 33 to 86 years with an average of 61.8 years. No invasive type was in these cases. Hepatic disease was present in 7 cases and diabetes in 3 cases. The sinuses involved with mycosis were the maxillary sinus (25 cases) and the sphenoid sinus (6 cases). All cases demonstrated unilateral diseases. Fourteen cases had symptoms associated with pain.

CT scans showed high density areas in 17 cases and bony destructions in 3 cases. In CAP-RAST no cases were interpreted as a positive reaction for fungus.

Twenty cases were diagnosed by pathological examinations, while no cultures detected fungus.

Endonasal surgery was was performed in all cases. There is no recurrence at this point.

はじめに

副鼻腔真菌症は比較的稀な疾患とされてきたが，近年その報告は増加している．今回われわれは当科で内視鏡手術による治療を行った31症例の副鼻腔真菌症症例について検討し，若干の文献的考察を加え報告する．

対象と方法

対象は，2000年4月から2009年3月までに，当科で内視鏡手術を行い，肉眼的に真菌塊を認め副鼻腔真菌症と診断した31症例である．年齢は33歳から86歳で男性16例，女性15例であり，男女差は認めず，年齢分布は60代にピークを認め，平均年齢は全体で61.8歳であった．症例は全例非浸潤型であった．

上記の対象症例において，主訴，基礎疾患，CAP-RAST，病変部位，CT所見，病理所見，細菌培養検査，治療経過について検討を行った．

結果

1）主訴（Fig. 1）

主訴は，鼻閉が31例中7例，32%と最も多く，次いで鼻漏・顔面痛が6例，頭痛・後鼻漏が5例であった．31例中14例，45%に頭痛，眼痛，顔面痛といった疼痛を認めた．

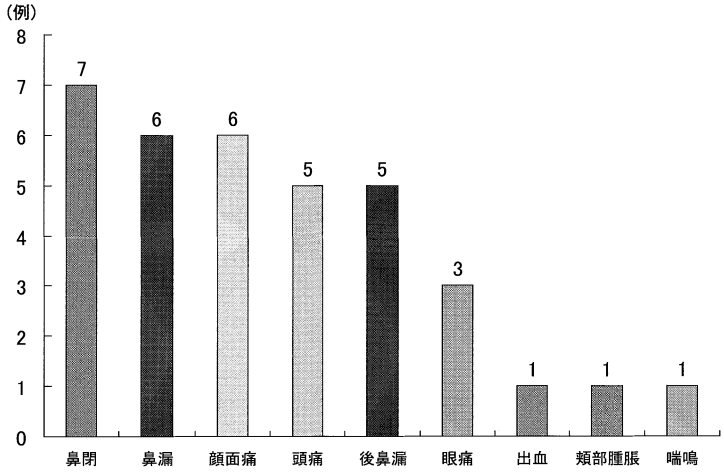

Fig. 1　Chief complaints ; . Fourteen cases had symptoms associated with pain.

Table 1　CAP-RAST ; This table shows 11 cases had allerigic rhinitis, but no cases had allergies to fungus.

CAP-RAST陽性内訳

スギ	3
ヤケヒョウヒダニ	2
ハウスダスト1	2
ヒノキ	1
ブタクサ	1
カモガヤ	0
カビマルチ	0

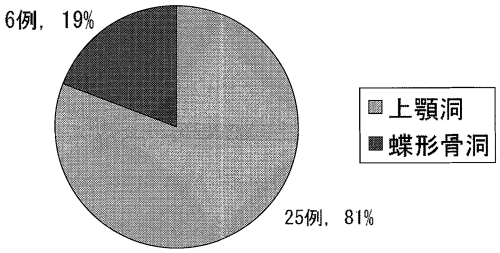

Fig. 2　The sinuses involved with mycosis ; 25 cases were the maxillary sinus and 6 cases were the sphenoid sinus. All cases demonstrated unilateral diseases.

2）基礎疾患

基礎疾患としては，高血圧が最も多く9例，次いで肝疾患が7例，高脂血症が4例，糖尿病が3例，膠原病と喘息が2例，重症筋無力症が1例であった．膠原病2例のうち1例と重症筋無力症1例ではステロイドを内服していた．

3）CAP-RAST（Table 1）

CAP-RASTにおいては，カビは全例で陰性であった．CAP-RAST陽性であった症例は5例，16%で，その内訳は，スギが3例と最も多く，ハウスダスト・ダニで2例，ヒノキ・ブタクサが1例であった．

4）病変部位（Fig. 2）

病変を認めたのは上顎洞と蝶形骨洞のみで，上顎洞が25例，81%，蝶形骨洞が6例，19%，全例一側性病変であった．

5）CT所見

石灰化は17例，55%に認めた．骨壁変化は5例，16%に認め，そのうち骨破壊は3例，壁肥厚は2例であった．

6）病理所見および細菌培養検査所見

20例，65%で病理学的に真菌が証明されたが，術前細菌培養検査で真菌が証明された例は認めなかった．

7）治療経過と予後

治療として全例で内視鏡下副鼻腔手術を施行した．真菌塊は自然孔を拡大し摘出したが，上顎洞前壁や底部など自然孔の拡大のみでは摘出困難な部位では，対孔を作成し真菌塊を全摘出した．1例で術後に抗真菌剤を使用したが，この症例については，基礎疾患として膠原病を持ち，ステロイドを内服していた症例で，術前より深在性真菌症として抗真菌剤を内服していた症例であった．術後に副鼻腔洗浄を行った症例はなかった．全例術後経過は良好で，現在までに再発は認めていない．

考　　察

副鼻腔真菌症とは呼吸に伴って鼻副鼻腔に侵入してきた真菌が引き起こす疾患である．元来比較的稀とされてきたが，ステロイドや抗菌薬の汎用，糖尿病，膠原病，悪性腫瘍などの関与から近年増加傾向にある．副鼻腔真菌症は非浸潤型と浸潤型に大別され，その報告の多くは非浸潤型である．今回検討した症例も全症例が非浸潤型であり，浸潤型は認めなかった．

罹患年齢については60歳代が多く[1]，今回検討した症例でも平均年齢は61.8歳であった．60歳以上の31%では鼻粘膜粘液輸送能が低下しており，副鼻腔真菌症の原因の一つと考えられた[2]．

今回検討した症例では性差は認めなかったが，過去の報告では副鼻腔真菌症は女性に多いとされている[1]．女性の上顎洞容積は男性に比べ小さく，また狭鼻である．狭鼻であることは，異物の排泄路が狭いということであり，副鼻腔真菌症が女性に多い原因は鼻副鼻腔の狭小が一つとして挙げられる．

副鼻腔真菌症の主訴は，痛みや出血を伴う症例が多いという報告があり[3]，今回検討した症例でも，主訴を疼痛とした症例を14例，45%に認め，出血を主訴とした主訴とした症例も1例に認めた．

合併症については糖尿病，アルコール依存症，肝硬変，膠原病，広域抗生剤の長期使用などは軽度の免疫不全宿主とされ[4]，今回検討した症例で特徴的であったのは，肝疾患が7例と多く認められたことである．過去には肝不全に合併した全身性アスペルギルス感染例の報告もあり，肝合併症は真菌感染のリスクファクターの一つとして指摘している[5]．肝合併症や全身性免疫低下状態などの合併症を持つ副鼻腔疾患症例では副鼻腔真菌症を念頭に置く必要があると考えられる．

罹患洞は上顎洞がそのほとんどを占め，次いで蝶形骨洞であり，多くは一側性である．今回検討した症例でも上顎洞が25例，蝶形骨洞が6例であり，全例一側性病変であった．

副鼻腔真菌症の画像上の特徴的所見として石灰化があり，CTで高吸収域となる．今回検討した症例でも17例に石灰化を認めた．真菌塊は増殖すると中央部は壊死に陥り，リン酸カルシウムや硫酸カルシウムが沈着し[6]，この部分がCTで高吸収域となる．罹患洞壁の骨硬化・壁肥厚像は同様に副鼻腔真菌症の画像上の特徴的所見として挙げられ，今回検討した症例においても2例で壁肥厚を認めたが，CTのアーチファクトの影響として否定的な意見もあり[7]，石灰化と比較すると信頼度は低いと言える．

真菌の同定方法としては，菌培養検査での真菌検出率は低く，病理学的検査が有用であるとされている[8]．今回検討した症例においても，菌培養検査で真菌が培養された症例はなく，病理学的検査が有用であり，20例で病理学的に真菌が証明された．

近年アレルギー性真菌性副鼻腔炎（以下AFSとする）の報告[9]が本邦においても増加している．今回検討した症例では合併症として2例に喘息を認め，CAP-RAST陽性例は5例認めたがいずれもカビは陰性であり，全症例現在までの観察で経過良好であるなど臨床的な観点からもAFSは否定的であった．今後はAFSを念頭に置き，術前にアレルギーおよび免疫学的検討を行う必要があると考える．

今回検討した症例では，内視鏡手術による副鼻腔開放と真菌塊の完全除去を行い，全例で再発を

認めていない．これは，手術的治療による真菌塊の完全除去と洞の開放のみで良好な結果が得られるという過去の報告[10]と一致している．このことから，副鼻腔真菌症の治療は真菌塊を完全摘出することが肝要であると考えた．しかしながら，浸潤型の場合は病巣の完全摘出をした後にアンホテリシンＢによる治療を行うことにより死亡率は低下してきており[11]，眼症状が出現した後も内視鏡による観察とアンホテリシンＢの全身投与により眼摘出を免れたという報告もあり[12]，十分な検討が必要である．

ま　と　め

1）内視鏡手術による治療を行った副鼻腔真菌症31例について検討した．
2）主訴は鼻閉，鼻漏，顔面痛，頭痛などで，31例中14例，45％が疼痛を主訴としていた．
3）罹患洞は全例一側性で，石灰化は17例，55％，骨壁変化は5例，16％で認めた．
4）培養検査では真菌は検出されず，病理学的に真菌が証明されたのは20例，65％であった．
5）内視鏡下に真菌塊を全摘出することで，現在までに全例で再発を認めていない．

参　考　文　献

1）佐伯忠彦，竹田一彦，白馬伸洋：副鼻腔真菌症の臨床的検討．耳鼻臨床 89：199 ～ 207, 1996.
2）Sakakura Y, Ukai K, Majima Y, et al. : Nasal mucociliary clearance under various conditions. Acta Otolaryngol 96 : 167 ～ 173, 1983.
3）長谷川稔文，雲井一夫：鼻副鼻腔真菌症54例の臨床的検討．耳鼻臨床 98：853 ～ 859, 2005.
4）西坂泰夫，網谷良一：肺アスペルギルス症．臨床と微生物 27：165 ～ 169, 2000.
5）Sesma P, Alvarez JC, Llinares P, et al. : Disseminated aspergillosis complicating hepatic failure. Arch Intern Med 144 : 861, 1984.
6）Stammberger H, Jakse R and Beaufort F : Aspergillosis of paranasal sinuses. Ann Otol Rhinol Laryngol 93 : 251 ～ 256, 1984.
7）西川益利，関谷透，西川恵子，他：片側性副鼻腔炎症例における CT-scan 像と歪み．日耳鼻 91：408 ～ 412, 1981.
8）森田倫正，福島久毅，秋定健，他：上顎洞真菌症22例の臨床的検討．耳鼻臨床 96：167 ～ 173, 2003.
9）松脇由典，中島庸也，飯田誠，他：Allergic fungal sinusitis 症例．日耳鼻 104：1147 ～ 1150, 2001.
10）柳清，鴻信義，深見雅也，他：上顎洞真菌症に対する内視鏡下鼻内手術の評価．耳展 35：371 ～ 379, 1992.
11）Avert PP, Kline LB, Sillers MJ : Endoscopic sinus surgery in the management of mucormycosis. J Neuroophthalmol 19(1) : 56 ～ 61, 1999.
12）定永恭明：眼球摘出を余儀なくされた鼻脳ムコール症の1例．日鼻誌 40(1)：12 ～ 15, 2001.

連絡先：松原由歩
〒520-2192
滋賀県大津市瀬田月輪町
滋賀医科大学耳鼻咽喉科医局
TEL 077-548-2261　FAX 077-548-2783
E-mail yuhoyuhoyuhoko@yahoo.co.jp