咽後膿瘍の合併を疑った川崎病症例

加藤智久[1)]　戸嶋一郎[1)]　宗村純平[2)]
米田真紀子[2)]　清水猛史[1)]
1）滋賀医科大学耳鼻咽喉科教室
2）滋賀医科大学小児科教室

A Case of Kawasaki Disease resembling retropharyngeal abscess on CT findings

Tomohisa KATO[1)], Ichiro TOJIMA[1)], Junpei SOMURA[2)],
Makiko YONETA[2)], Takeshi SHIMIZU[1)]
1）Department of Otorhinolaryngology, Shiga University of Medical Science
2）Department of Pediatrics, Shiga University of Medical Science

We reported a case of Kawasaki disease resembling retropharyngeal abscess on CT findings.

A 5-year-old boy presented with neck swelling, pain and high fever. He was diagnosed with Kawasaki disease and was prescribed with gamma globulin and aspirin treatment. Contrast enhanced CT scans of the neck showed a low-density mass without ring enhancement in the retropharyngeal space. This retropharyngeal low density area was considered to be produced by the inflammatory cellulitis with vasculitis of Kawasaki disease and it disappeared after treatment.

はじめに

川崎病は4歳以下の乳幼児に好発し，全身の血管炎を特徴とする疾患である．致死的となる合併症として冠動脈瘤が知られており，迅速かつ適切な治療を要する．今回，我々は不全型川崎病と診断され，CTにて咽後膿瘍の合併が疑われた症例を経験したので，文献的考察を加えて報告する．

症例

症　例：5歳，男児
主　訴：左頸部リンパ節腫脹
既往歴：特記すべき事項無し
現病歴：2010年2月3日から頸部痛があり，2月8日に39度の発熱・嘔吐が出現し，近医を受診した．頸部リンパ節炎と診断されホスホマイシン(FOM)，次いでアジスロマイシン(AZM)が投与されたが軽快せず，2月10日，当院小児科を紹介され入院した．入院時，左頸部に圧痛を伴う約4㎝大のリンパ節腫張があり，WBCは20000/μl，CRPは14.2㎎/dlと上昇していた．SBT/ABPCが投与されたが症状は改善せず，発症5日目の2月12日，5日以上続く発熱，急性期における非化膿性リンパ節腫脹，両側眼球結膜充血，顔面の不定形発疹，心エコーでの冠動脈の輝度亢進などにより不全型川

崎病と診断された．同日施行された頸部造影CTで咽後膿瘍が疑われたため当科を紹介受診した．

当科受診時所見：体温38.8℃，血圧94mmHg/58mmHg，心拍数90回/min，呼吸苦なし，軟らかいものなら経口摂取可能であった．左頸部に圧痛を伴った発赤・硬結があり，同部位にリンパ節を数個触知した．頸部は右側に固定し，回旋・伸展は痛みのため不能であった（Fig.1a）．喉頭ファイバー検査では咽頭後壁や，喉頭蓋に腫脹・発赤を認めず．喉頭腔に狭窄を認めなかった．（Fig.1b）

血液生化学的所見：WBC17800/μl（Neutro 76.0%），CRP20.75mg/dlであった．肝機能，腎機能には異常を認めなかった．

咽頭培養：*Haemophilus influenzae*(+), *Streptococcus species*（*α*）（++）.

画像検査所見：造影CTにて咽後間隙に長径22mmの不整形な低吸収領域を認めたが，周囲に造影効果は認められなかった．また，左頸部に多発するリンパ節腫脹を認めた．（Fig.2a）

経　　過：川崎病に合併する咽後間隙の腫脹と判断し，保存的に川崎病の治療であるガンマグロブリン大量療法（2g/kg/day），バイアスピリン投与（30mg/kg/day）を開始し，厳重に経過観察を行った．発熱は，翌日には37℃台と速やかに低下したが，発症7日目に再び38℃台となったため，ガンマグロブリン（1g/kg/day）の追加投与を2日間行った．左頸部の発赤，腫脹は徐々に改善し，発症8日目には消失した．同様に頸部の回旋・進展制限も消失した．WBC，CRPも漸減し発症11日目には正常化した．発症15日目に造影CTで低吸収領域の消失(Fig.2b)を確認し，発症16日目に退院した．（Fig.3）

考　　察

川崎病は冠動脈を中心とした中・小動脈の血管炎を伴う急性熱性疾患で，急性熱性皮膚粘膜リンパ節症候群（mucocutaneous lymph node syndrome；MCLS）とも呼ばれている．冠動脈

Fig.1a　The patient with lymph nodes swelling on the left side of neck.

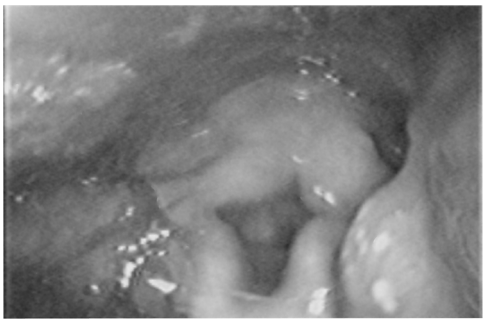

Fig.1b　Laryngeal fiberscopic findings showing no swelling in the posterior wall of the pharynx.

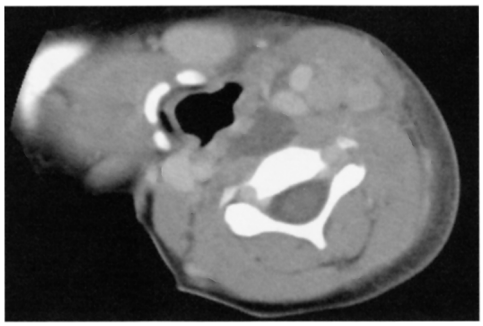

Fig.2a　Axial enhanced CT scan showing low-density area without ring enhancement in a retropharyngeal space. Lymph nodes swelling were found in the left side of neck.

Fig.2b　Axial enhanced CT scan showing the disappearance of retropharyngeal low-density area after the treatment with gamma globulin and aspirin.

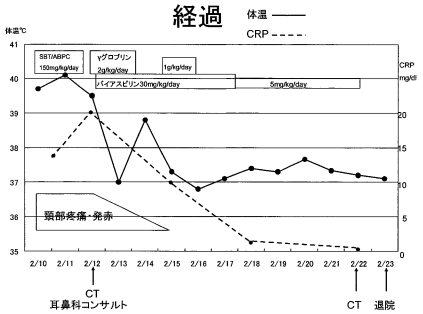

Fig. 3　Clinical course

炎などによる虚血性心病変により突然死を来すことがあり，0歳をピークに5歳以下の小児に発症する事が多く，原因は未だ不明である[1]．確定診断は主要症状である，5日以上続く発熱，両側眼球結膜の充血，不定型発疹，急性期における非化膿性頸部リンパ節腫脹，口唇・口腔の発赤・紅潮（イチゴ舌など），四肢末端の変化（初期：硬性浮腫，回復期：膜様落屑）のうち5症状を満たすものとされ，このほか様々な参考条項がある[2]．本症例では4症状を満たし，心エコーにて冠動脈の輝度亢進を認め，不全型川崎病と診断された．治療は大量ガンマグロブリン療法と，抗凝固療法としてのアスピリン投与が行われる．本症例でも大量ガンマグロブリン療法とアスピリン投与により，速やかな症状の改善を認めた．

咽後膿瘍が疑われた川崎病症例は，我々が渉猟しえた限り，学会報告例も含めると国内外で34例[3)-13)]報告されている．うち13例に切開が行われたが，排膿が認められたものは1例のみ[9]であった．排膿を認めなかった12例のうち，切開部位の培養検査結果が明らかな4例では，いずれも病原性細菌の検出を認めていない．

排膿例は，川崎病に対して大量ガンマグロブリン療法，アスピリン投与を行い，一旦症状の改善を認めたが，その後に咽後膿瘍を発症し，鼻閉・呼吸困難等が出現した．川崎病の治療に良好に反応した他症例と比較し，排膿例では治療後に咽後膿瘍を発症し，明らかに異なった経過をたどっていた．

咽後膿瘍が疑われた川崎病症例のCT所見は，造影効果を認めない低吸収領域が特徴的である．発生機序として安藤[8]，阿部[14]は，川崎病急性期にはIL-1，IL-6，TNF-α，TNF-γなどの炎症性サイトカインが過剰に産生され，血管内皮細胞の活性化による接着分子の発現が起こり，好中球浸潤が起こりやすくなっていることや，リンパ球系細胞の活性化による抗血管内皮細胞抗体の発現が起こることから血管炎が生じ，ひいては組織障害に至るのではないかと考察している．この低吸収領域は，川崎病治療後のCTでいずれも縮小・消失しており，大量ガンマグロブリン療法，アスピリン投与を行うことで軽快すると考えられる．川崎病は冠動脈病変が致死的になりうる疾患であり，麻酔をかけての切開排膿はむしろ危険である．

本症例のような小児で，抗生物質の投与に反応しない，また造影効果のない咽後間隙のCT低吸収領域は，川崎病の血管炎に伴う腫脹である場合があり，川崎病の診断がつけば切開手術は行わず，川崎病の治療をしながら注意深く経過を観察するのが良いと考えられる．

ま　と　め

1．咽後膿瘍の合併が疑われた川崎病の1例を経験した．

2．川崎病の治療を行うことにより，咽後間隙の腫脹は切開することなく軽快した．

参　考　文　献

1）清野佳紀・他：NEW小児科学 改訂第2版：278-279，2003

2）厚生労働省川崎病研究班：川崎病診断の手引き，改訂5版：2002

3）Pontell J et al：Kawasaki disease mimicking retropharyngeal abscess，Otolaryngology-Head Neck Surgery，110:428-430，1994

4）Robert B. McLaughlin，Jr，MD et al：Kawasaki Disease：A Diagnostic Dilemma，American Journal of Otolaryngology，19:274-277，1998

5）Mark R. Homicz et al：An atypical presentation of Kawasaki disease resembling a retropharyngeal abscess, International Journal of Pediatric Otorhinolaryngology, 54：45-49, 2000
6）Menachem Gross, MD et al：Radiology Quiz Case 2, Archives of Otolaryngology-Head & Neck Surgery, 127：1507-1509, 2001
7）Miao-Chiu Hung et al：Kawasaki disease resembling a retropharyngeal abscess –Case report and literature review, International Journal of Cardiology, 115：e94-e96, 2007
8）安藤一郎・他：咽後蜂窩織炎を合併した川崎病例，耳鼻咽喉科臨床，96：805-809，2003
9）渡部愛子・他：挿管困難症が予測された小児巨大咽後膿瘍の麻酔管理，日本臨床麻酔学会誌，25：166-169，2005
10）伊藤公輝・他：CT所見上感染性頸部リンパ節炎や咽後膿瘍に類似した川崎病の2例，臨床放射線，52：318-321，2007
11）井上大・他：咽後膿瘍類似の画像所見を呈した川崎病の2例，臨床放射線，52：1017-1021，2007
12）飯ヶ谷七重・他：咽後膿瘍を疑われた川崎病の2例，小児耳鼻咽喉科，28：223-229，2007
13）深谷和正・他：咽後膿瘍を疑わせた川崎病の1例，耳鼻咽喉科・頭頸部外科，80：729-732，2008
14）阿部淳：最近の川崎病の病態と原因，小児科診療，64：1121-1128，2001

連絡先：加藤智久
〒520-2192
滋賀県大津市瀬田月輪町
滋賀医科大学耳鼻咽喉科医局
TEL 077-548-2261　FAX 077-548-2783
E-mail tomohi@belle.shiga-med.ac.jp