当院における頚部膿瘍症例の検討

宮武智実　小川晃弘　松本亮典
西川奈見　牧野琢丸
姫路聖マリア病院　耳鼻咽喉科

A clinical study of Deep Neck Abscesses

Tomomi MIYATAKE, Teruhiro OGAWA, Ryousuke MATSUMOTO,
Nami NISHIKAWA, Takuma MAKINO
Department of Otolaryngology, Himeji St. Mary's Hospital

We analyzed 14 patients with deep neck abscesses treated at our hospital between 2004 and 2010. In addition to the antibiotic therapy, 8 cases needed tracheostomy and surgical drainages, and 2 cases needed tracheostomy only. We performed a retrospective analysis of all cases, about age, sex, causes, complication, locations of abscess, treatment, and outcomes.

We also present a case of 80-year old female, with deep neck abscesses and mediastinitis needed thoracotomy besides surgical drainages of the neck.

はじめに

今回われわれは，過去7年間に当院で経験した頚部膿瘍症例について検討をおこなった．

これらの症例において，年齢および性別，原因，基礎疾患，膿瘍形成部位，治療内容，使用抗菌薬などについて検討を加えたので報告する．

対象

平成16年4月から平成22年3月までの7年間に当院で入院治療をおこなった頚部膿瘍14例を対象として検討した．扁桃周囲膿瘍単独の症例は今回除外した．

結果

患者の内訳は男性11例，女性3例，年齢は45歳から80歳までで平均は63.5歳であった．基礎疾患としてHbA1c 7.0以下の軽度の糖尿病を4例に認め，高脂血症を2例，高血圧症を3例認めた．

膿瘍形成の原因の内訳は，抜歯又は齲歯3例，魚骨異物2例，扁桃炎ないし扁桃周囲炎2例，顎下腺炎1例，不明6例であった．

全症例に菌培養検査をおこなったが，病原細菌を検出し得たのは6例であった．うち5例は嫌気性菌であり，残りの1例はグラム陽性球菌であった．

治療として全例で抗菌薬点滴による治療をおこなった．選択した抗菌薬としては，14例中11例に対して，ペニシリン系又はセフェム系抗菌薬とクリンダマイシンを併用した．そのうち1例は膿瘍腔の拡大を認めたためカルバペネム系に変更した．その他の3例においても，嫌気性菌に感受性を有する抗菌薬を選択した．一方，外科的治療の有無とその内容により3群に大別した．その結果，

Table 1　locations of abscesses（all 14 cases）

	傍咽頭	顎下	前頸	頸動脈	咽頭後	内臓	縦隔
例/14例	11	6	10	3	4	8	3
(%)	(79%)	(42%)	(71%)	(21%)	(29%)	(57%)	(21%)

Table 2　locations of abscesses（not needed surgical therapy）

	年齢性別	ガス産生	傍咽頭	顎下	前頸	頸動脈	咽頭後	内臓
1	70　M	－	－	－	▲	－	－	
2	50　M	－	●	－	●	－	－	●
3	64　M	－	●	－	－	－	－	
4	76　M	－	－	－	－	－	－	●

Table 3　locations of abscesses（needed tracheostomy only）

	年齢性別	ガス産生	傍咽頭	顎下	前頸	頸動脈	咽頭後	内臓
1	56　M	－	▲	－	●	－	－	●
2	66　M	－	●	●	－	－	－	－

Table 4　locations of abscesses（needed tracheostomy and surgical drainages）

	年齢性別	ガス産生	傍咽頭	顎下	前頸	頸動脈	咽頭後	内臓	縦隔
1	８０F	－	●	－	▲	●	●	●	●
2	６８F	○	●	●	●	●	－	●	▲
3	７４M	○	●	－	●	－	－	●	－
4	７６F	－	●	●	●	－	●	●	－
5	５３M	－	▲	●	●	－	－	－	－
6	５０M	－	－	▲	●	－	－	－	－
7	４５M	－	●	▲	●	－	●	●	▲
8	６１M	○	●	－	－	●	●	－	－

「気管切開（気切）＋頚部外切開及び排膿（切開排膿）」群は8例，「気切のみ」群は2例，「保存的治療」群は4例であった．

それぞれの群において膿瘍を形成した間隙を別に示した．（Table 1）「保存的治療」群では膿瘍形成部は平均1.4箇所（Table 2），「気切のみ」群では平均2.3箇所（Table 3），「気切＋切開排膿」群では平均3.9箇所（Table 4）であった．（▲は0.5として計算）また全症例でみると，膿瘍形成部位は傍咽頭間隙が11例（79%），前頸間隙が10例（71%），顎下間隙が6例（43%），咽頭後間隙が4例（29%），内臓間隙が8例（57%），縦隔に至ったものは3例（21%）にみられた．（▲は1例として計算）ガスを産生していたのは3例（21%）で，全例気切＋切開排膿を施行した．

全例後遺症を残さず退院することができたが，「気切＋切開排膿」群のうち3例は再ドレナージを要し，別の1例は縦隔炎を併発したため開胸ドレナージを余儀なくされた（症例提示）．平均在院日数は，「保存的治療」群は8.0日，「気切のみ」群は15.0日，「気切＋切開排膿」群は19.3日であった．

症　例　80歳女性

主　訴：咽頭痛

現病歴：X年2月13日より咽頭痛出現し，2月15日に耳鼻科医院を受診され抗菌薬の点滴を受けた．2月16日症状増悪するため当院を紹介され受診した．

初診時現症：口蓋垂の浮腫，咽頭後壁の腫脹を

認めた．側頸下部に軽度の腫脹を認め，高度の圧痛があったが，皮膚発赤は認めなかった．喉頭内視鏡では，左披裂部に浮腫状腫脹を認めた．

既往歴：特になし

経　過：初診時のCT（Fig.1）にて，右扁桃下極から咽頭後間隙，甲状腺内背側，大動脈弓に至る炎症所見を認めた．気道確保のため同日気管切開術を施行し，抗菌薬メロペネム(MERP)+クリンダマイシン(CLDM)とステロイドの投与を開始した．2/18には一旦疼痛は半減し，局所所見，炎症反応値ともに改善がみられ，CT（Fig.1）でも膿瘍腔の縮小を認めた．しかし，2/19の時点で咽頭所見の増悪がみられた．CT（Fig.1）にて膿瘍腔の再増悪を認め，食道と下行大動脈周囲に至る縦隔炎の進展がみられた．同日外科医とともに全身麻酔下に頚部膿瘍切開排膿，開胸ドレナージ術を施行した．術中明らかな排膿はみられず，組織からは混濁した浸出液の増加がみられた．術後の経過は良好であり，術後5日目に胸腔ドレーンを抜去し，術後19日で退院となった．

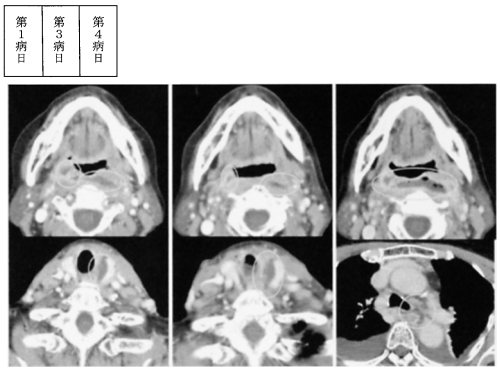

Fig.1　CT of the case 80-year-old female

考　　察

頚部膿瘍では，糖尿病の合併率が高いことが報告されている[1)~3)]が，今回の検討では糖尿病の合併率は29%であり，いずれもHbA1c 7.0以下の軽症であった．感染を増悪させ得る全身的な合併症をもつ症例はなかった．縦隔炎を来した1例も糖尿病をはじめ合併症はなかった．

今回の縦隔炎を来した症例では，抗菌薬で一時は自他覚的に改善みられたが，その翌日には急速に増悪しており，頚部切開排膿，開胸ドレナージを要した．手術を施行した時点のCTでは，咽頭からの膿瘍腔は咽頭後間隙から内臓間隙をとおり，気管に沿うように下降し，縦隔の食道，下行大動脈に至っており，横の広がりよりも長軸方向に長く形成された．高齢者であり，局所感染防御能の低下，創傷治癒の遷延，感染の潜在化や長期化などが影響していると考えられた．年齢，合併症の有無に加えて，膿瘍形成の部位や進展経路の可能性を考慮し，改善が乏しい場合には機を逸することなく切開排膿することが重要と考えられた．

また本検討では，膿瘍腔が1箇所のみであれば保存的治療で対処が可能だったが，それ以上であれば穿刺排膿を含めて，積極的な排膿処置が必要であった．

ま　と　め

- 当院で加療した頚部膿瘍14症例について臨床的に検討した．
- 8例は外科的処置として気管切開と切開排膿術を要した．
- 病原細菌は6例で検出され，うち5例は嫌気性菌であった．
- 膿瘍形成間隙の部位数が多くなると積極的な切開排膿が不可欠であった．

参　考　文　献

1）青木香織，水田啓介，伊藤八次：頚部膿瘍症例の検討．日耳鼻感染症．26：247-250，2008
2）太田亮　他：深頚部膿瘍の臨床的検討．耳鼻と臨床51：214-219，2005
3）菊地茂，他：深頚部感染症の定義と疫学．JOHNS．25(11)：1585-1587，2009

連絡先：宮武智実
〒670-0801
兵庫県姫路市仁豊野650
姫路聖マリア病院　耳鼻咽喉科