深頸部膿瘍で発症した小児の自己免疫性好中球減少症の一例

宮村朋孝　坂井田寛　竹内万彦
三重大学大学院医学系研究科　耳鼻咽喉・頭頸部外科

A case of autoimmune neutropenia of an infant associated with neck abscess

Tomotaka MIYAMURA, Hiroshi SAKAIDA, Kazuhiko TAKEUCHI
Department of Otorhinolaryngology-Head and Neck Surgery, Mie University Graduate School of Medicine

Autoimmune neutropenia is a disease caused by antineutrophil antibodies.

We report a 4-month-old girl of autoimmune neutropenia of an infant associated with neck abscess. She presented with neck swelling. CT demonstrated an abscess of the left upper neck. At admission, white blood cell count was 11600/μl, but neutorophils accounted for only 8%. Neutoropenia was thought to have caused the neck abscess. The diagnosis was made by detecting antineutrophil antibodies. Since patients of this disease often have upper airway infection or otitis media, there is probability for otolaryngologists to see these patients. Thus, we should keep this disease in mind when examining infants with infectious diseases.

はじめに

小児自己免疫性好中球減少症は好中球特異抗原に対する自己抗体が原因となって好中球が減少する疾患である．近年，いくつかのヒト好中球特異抗原（human neutrophil antigen, HNA）が明らかとなり，抗好中球抗体の検出技術も改良されている．中でも乳児期の自己免疫性好中球減少症については好中球特異抗原に対する抗体が詳細に検討されている．本症は比較的稀な疾患で，軽度の細菌感染を繰り返し，重症化するものは少ないと考えられている．今回我々は，頸部膿瘍で発症した自己免疫性好中球減少症の１例を経験したので報告する．

症例

患　者：４カ月女児

主　訴：左頸部腫脹

家族歴：特になし

現病歴：発育・発達は良好であったが，３ヶ月の頃から虫に刺された痕が化膿するなど易感染性がみられていた．発熱，左頸部腫脹の訴えにて近医を受診し，抗菌薬の処方を受けたが改善なく，入院の上，抗菌薬（ABPC）の点滴静注を受けたが軽快傾向に乏しく，頸部造影CT（Fig. 1）を施行したところ，膿瘍形成を認め手術加療目的に当科に転院となった．

初診時所見：身長65.5㎝，体重7.94kg，左側

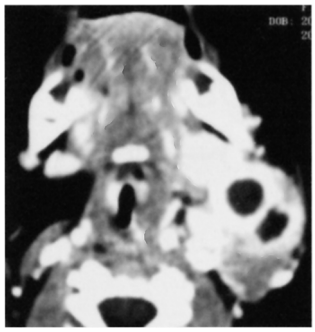

Fig. 1　CT scan on the day of admission .

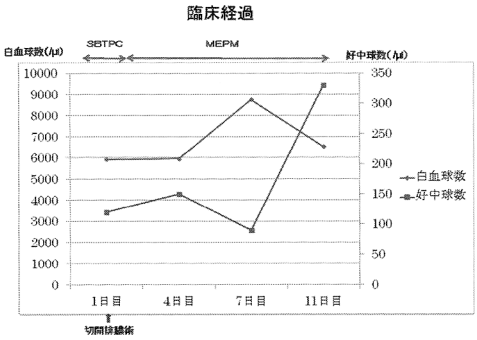

Fig. 2

頸部に緊満感を伴ったやや発赤のある腫瘤を認めた．その他特記事項はなかった．

血液検査：白血球 11600/μl（好中球８％）CRP 5.50 mg /dl.

経　　過

全身麻酔下に切開排膿術を施行した．エコーにて膿瘍部を確認し，その直上で約２cm皮膚切開を加え，鈍的に剥離していき膿瘍に到達し，生理的食塩水にて洗浄しペンローズドレーンを留置し手術を終了した．細菌培養の結果は *Staphylococcus aureus*（MSSA）であり，排膿術後も膿瘍，創傷治癒は遅延し，抗菌薬を Meropenem（MEPM）に変更し改善した．

入院時から好中球減少（０～２％）が持続するため術後 11 日目に精査目的に小児科に転科となった（Fig. 2）．骨髄検査にて生検・スメア所見ともに hyperplastic marrow で３系統の血球が認められた．顆粒球系も各分化段階の細胞が認められたが，桿状好中球の増加に比べ分葉好中球の減少を認めた．広島大学にて先天性好中球減少症と周期性好中球減少症の鑑別のため ELA２（elastase ２, neutrophil）遺伝子検査を行ったが正常であった．

上記検査所見より慢性良性好中球減少症と考え，抗好中球抗体測定が診断・予後の推定に有用であるため広島大学に依頼した．患者血清は HNA１a，１b いずれの抗原とも強く反応し自己免疫性好中球減少症と診断した．

感染症予防のため ST 合剤を処方し退院となった．

考　　察

患者の末梢血好中球数が 1500/μl 未満になった場合を一般に好中球減少症と定義される．好中球数が 500/μl 未満となると治療困難となる重篤な感染症に繰り返し罹患する可能性が極めて高くなるので速やかに診断をつける必要がある．

小児期の好中球減少症はさまざまな病因によって引き起こされるが，乳幼児期の好中球減少症の大半を小児自己免疫性好中球減少症が占める．

本症の主症状は上気道炎や中耳炎などの細菌感染症を反復することが特徴とされているが，入院治療を必要とするほどの重症感染症は少数であり一般的に予後は良好とされている．感染症合併時の抗菌薬投与の他に積極的な治療を必要とせず，ほとんどの例が自然軽快する[1,2,3]．しかし，本症例のように重症化する例も報告されており，注意が必要である[4]．また，好中球減少症患者では感染が存在していても通常の炎症反応が乏しいことから，自他覚的所見を伴わないことがしばしばみられ注意深い観察が必要である．

確定診断には抗体検査が必要であるが実施できる施設が限られており本疾患を疑う場合には早期に適切な施設への依頼も考慮が必要である[1]．小児自己免疫性好中球減少症と確定診断することで的確な経過観察が可能となり，不必要な検査や治療を避けることができる．

ま　と　め

1．頸部膿瘍で発症した4カ月女児の自己免疫性好中球減少症を経験した.

2．抗好中球抗体検査により確定診断することができた.

3．自己免疫性好中球減少症の主症状は反復する上気道炎や中耳炎などであり，耳鼻咽喉科医が診療に当たる機会は多いので本症のような小児特有の病態を念頭において診療に臨む必要があると思われた.

参　考　文　献

1）Kobayashi M，et al：Significance of the detection of antineutrophil antibodies in children with chronic neutropenia. Blood99：3468-3471，2002

2）石岡孝二郎：頚部膿瘍で発症した小児自己免疫性好中球減少症例，耳喉頭頸，81：561-564，2009.

3）佐藤貴：小児慢性好中球減少症，日小血会誌19：559-565，2005.

4）百次仁：脳膿瘍を伴った自己免疫性好中球減少症の一例，小児の脳神25：145-148，2000.

5）藤木敦：抗好中球抗体により診断された8例の乳幼児自己免疫性好中球減少症，松仁会医学誌47：388-9734，2008.

6）石田悠：小児自己免疫性好中球減少症7例の臨床的検討，小児科48：37-4121，2007.

連絡先：宮村朋孝
〒514-8507
三重県津市江戸橋2-174
三重大学大学院医学系研究科　耳鼻咽喉・頭頸部外科