劇症型溶連菌感染症を呈したHIV陽性患者の一例

宮本真理子　岡　良和　吉原俊雄
東京女子医科大学　耳鼻咽喉科教室

A case of fulminant infection disease with group A hemolytic streptococcus and human immunodeficiency virus

Mariko MIYAMOTO, Yoshikazu OKA, Toshio YOSHIHARA
Department of Otolaryngology, Tokyo Women's Medical University

Infections due to group A and group B beta-hemolytic strains are well known for causing invasive disease leading to death. These deaths, while often suspected clinically, occasionally are not diagnosed until autopsy.

And the number of HIV positive patients has increased recently in Japan. They often present a variety of symptoms and clinical data. They also require various types of the examinations and the treatments by doctors of several doctors of department such as Otolaryngology,

We report a case of fulminant infection disease with group A hemolytic streptococcus with immunodeficiency situations.

はじめに

咽喉頭・頸部の違和感，腫脹などを訴え，耳鼻咽喉科を受診する患者を診察する機会は多く，原因はウイルス性のものや細菌性のもの，その他様々である．最近では，HIV感染者も増加し，多様な症状の1つとして，耳鼻咽喉科を受診する患者も増えている．

劇症型溶血連鎖球菌（溶連菌）感染症は突発性に発症し，急激にショックから多臓器不全を起こし，しばしば死にいたるA群連鎖球菌による敗血症病態である．1980年代後半より欧米でA群連鎖球菌による死亡率の高い劇症型感染症が報告されるようになり[1]，本邦でも整形外科・皮膚科・産婦人科領域を中心に200例以上の報告例がある．

今回我々は，劇症型溶連菌感染症を呈したHIV陽性患者の一例を経験したので報告する．

症　例

30歳　男性

主　訴：咽頭痛，呼吸苦，発熱

既往歴・家族歴：特になし

現病歴：平成20年6月咽頭痛出現するも，金銭的な問題，保険未加入であることから放置．7月になって咽頭痛増悪・発熱（39.2℃）・頸部腫脹・呼吸苦出現し，他人の保険証を利用して当科初診となった．

初診時検査；

〈身体所見〉興奮・混迷状態　BP 90/68mmHg P130 回 / 分　BT39.1℃ SpO2 96%（room）

〈血液検査〉WBC17.81 × 103/μℓ（Neut 86.8% Lymph5.2%）　Hb13.9 g/dℓ　Plt17.4 × 104/μℓ

フィブリノゲン 602mg /dℓ

AST40U/ℓ　ALT23U/ℓ　BUN28.3mg /dℓ

Cr0.99mg /dℓ　CRP 24.25mg /dℓ

HBs 抗 原（－）　HCV 抗 体（－）　W 氏（＋）HIV 抗体（＋）

〈CT 所見〉頚部に膿瘍形成認められ，気管の圧排が認められた．（Fig. 1）

経　過；初診時，喉頭ファイバー上膿瘍による喉頭の圧排認められ，緊急入院，同日気管切開および頚部膿瘍切開・排膿術施行．軟部組織の壊死が多く認められた．手術創からの培養結果にて A 群溶連菌が検出され，劇症型溶連菌感染症が考えられた．当院感染症科コンサルトのうえ，アンピシリン（ABPC）12g/day，クリンダマイシン（CLDM）2400mg /day 点滴開始．頚部術創からの排膿も認められ，徐々に血液検査・全身状態の改善もみられた．

加療２週間後に頚胸部 CT 施行したところ，頚部膿瘍の改善はあるも縦隔膿瘍の増悪認められ(Fig.2)，当院呼吸器外科にて縦隔膿瘍ドレナージ施行．その後経過良好にて，9月上旬に退院となった．

齲歯多く，残根部より排膿認められ，感染巣と考えられた．

発症４ヶ月後の 10 月より当院感染症科にて highly active anti retroviral therapy：HAART が開始となり、現在外来通院，経過良好である．

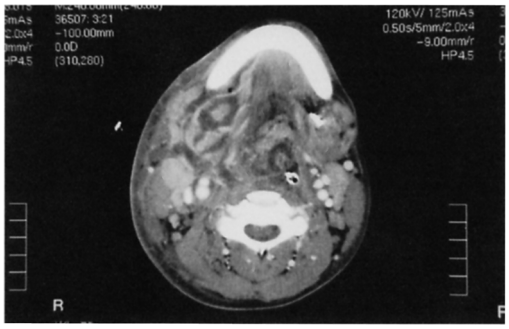

Fig. 1　CT

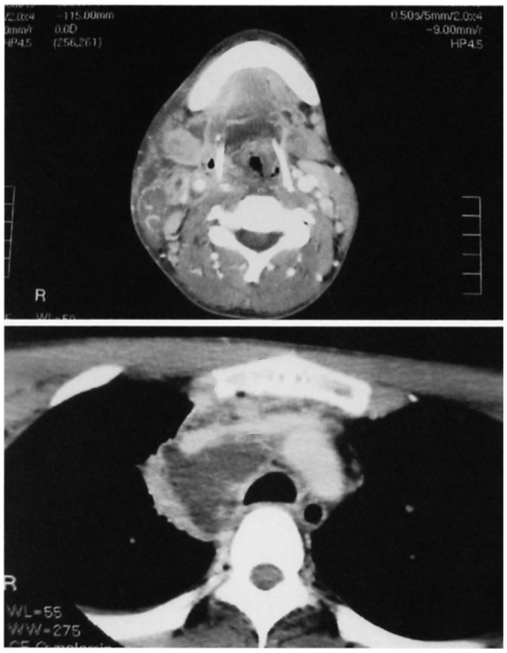

Fig. 2　CT

考　　察

劇症型溶連菌感染症 streptococcal toxic shock syndrome（STSS）は突発的に発症し，急激にショックから多臓器不全を起こして，しばしば死に至る A 群溶連菌による劇症型感染症として知られている．悪性腫瘍，糖尿病，肝疾患などの免疫不全を来たす基礎疾患を持つ症例に多く，健常者の発症も約 40% にみられる[2]．感染経路は，皮膚からが約 35%，粘膜約 20%[3]，その他は不明とされ，整形外科・皮膚科・産婦人科領域に多く，頭頸部領域では稀であるが，頚部蜂窩織炎や頚部膿瘍の形で発症することもある[4]．打撲などの外傷や分娩が発症の契機になることもある．

1996 年に厚生省研究班により診断基準案が提示され，Table 1 にも示す通りであるが，A 群溶連菌が検出され，臨床症状として収縮期血圧 90 以下の低血圧を認め，かつ１）腎障害　２）凝固障害　３）肝障害　４）ARDS　５）落屑を伴う全身性の紅斑様皮膚発疹　６）軟部組織壊死　７）精神および中枢神経症状の７つのうち，２項目以上満たす症例で診断される．当症例では，A 群溶血性

Table 1

劇症型溶連菌感染症の診断基準
A群溶血性連鎖球菌が検出され，臨床症状として収縮期90mmHg以下の低血圧を認める．
かつ
1)腎障害　5)落屑を伴う全身性の紅斑様
2)凝固障害　皮膚発疹
3)肝障害　6)軟部組織壊死
4)ARDS　7)精神および中枢神経症状
の7つのうち，2項目以上満たす症例
(免疫不全を来たす基礎疾患を有する症例，多臓器不全の進行に24時間以上経過した症例は疑い例とする．)

連鎖球菌が検出され，収縮期血圧90以下であり，さらに6）7）の項目を満たしたため，劇症型溶連菌感染症と診断された．

感染に対する治療としては，全身管理・化学療法・局所処置に大きく分けられ，抗菌薬使用と全身状態を考慮しつつ，壊死部に対する早期のデブリードマンも併せて必要とする．発症後短時間でショックに陥る例が多く，中心静脈圧や肺動脈圧を監視しながら大量補液や昇圧剤の使用が必要となることもある[2,5]．

抗菌薬の第1選択はペニシリン系抗菌薬をABPC 2gを4～6時間毎で使用，またはペニシリンG200万から300万単位を4～6時間毎で使用する．CLDMの併用も有効である．ペニシリンアレルギーの場合は第1世代セフェム系抗菌薬やエリスロマイシンを代用する．カルバペネム系抗菌薬も有効である[2]．

しかし予後は不良であり，死亡率は約45％に達する．体温が低い例や白血球増多の程度が低い例ほど予後不良の傾向にある[2]．

ま　と　め

劇症型溶連菌感染症を呈したHIV陽性患者の一例を経験した．悪性腫瘍や糖尿病，HIV感染症など，免疫不全の基礎疾患を持つ患者にも多く，予後不良な疾患である．逆に劇症型溶連菌感染症が疑われる症例では，免疫不全を来す疾患を有している可能性があり，精査が必要である．

参　考　文　献

1）Cone LA, et al：Clinical and bacteriologic observations of a toxic shock like syndrome due to Streptococcus pyogenes.：N Engl J Med 317：146-149. 1987

2）川田　晃弘：劇症型A群溶血性レンサ球菌感染症：JOHNS25(1)：1663-1668. 2009

3）Stevens DL, et al：Severe group A streptococcal infections associated with a toxic shock-like syndrome and scarlet fever toxin A.：N Engl J Med 321(1)：1-7. 1989

4）川田　晃弘：頸部蜂窩織炎の形で発症した劇症型A群溶連菌感染症の一例：日耳鼻108：810-813. 2005

5）清水　可方：劇症型A群レンサ球菌感染症－臨床的特徴と劇症化要因－：BIO Clinica 22(2)：118-122, 2008

連絡先：宮本真理子
〒162-8666
東京都新宿区河田町8－1
東京女子医科大学 耳鼻咽喉科教室
TEL 03-3353-8111　FAX 03-5269-7351