魚骨迷入による舌膿瘍の１例

吉田沙絵子　高原　幹　岸部　幹　片田彰博
林　達哉　原渕保明
旭川医科大学　耳鼻咽喉科・頭頸部外科

A case of a tongue abscess caused by a lost fish bone

Saeko YOSHIDA, Kan KISHIBE, Miki TAKAHARA, Akihiro KATADA,
Tatsuya HAYASHI, Yasuaki HARABUCHI
Department of Otolaryngology-Head and Neck Surgery, Asahikawa Medical University

Here we report a case of a deep lingual abscess caused by a lost fish bone. The patient was a 65-year old man, who was referred to our department because of a mass and pain of the tongue. computed tomographic examination demonstrated an intramuscular abscess in the deep tongue. Surgical incision and drainage for the abscess were undergone, and a lost fish bone came out with pus. Immediately after drainage, pain and swallowing of the tongue improved.

は　じ　め　に

舌は，齲歯，咬傷，異物などによる損傷や細菌の侵入を受けやすい臓器であるが，豊富な血流やリンパ流，唾液の自浄作用により，膿瘍形成に至ることは稀である．今回我々は，魚骨迷入により深在性舌膿瘍を来した１例を経験したので，文献的考察を加えて報告する．

症　　例

患　者：症例は65歳男性．

主　訴：右側舌縁部の痛み．

現病歴：2008年７月中旬，あじを食べた後より舌痛を自覚していた．近医耳鼻科を通院するも，改善を認めず，粘膜下に腫瘤を触知するようになったため，2008年８月５日，舌腫瘍を疑われ当科紹介受診となった．

家族歴・既往歴：特記すべき事項なし．

理学所見：舌右側の粘膜下に母趾頭大の弾性硬な腫瘤性病変を触れ，圧痛を認めた．粘膜自体には異常所見はなく，また，波動は認められなかった．口腔外所見として，頸部に有意なリンパ節腫瘍は認められなかった．(Fig. 1)

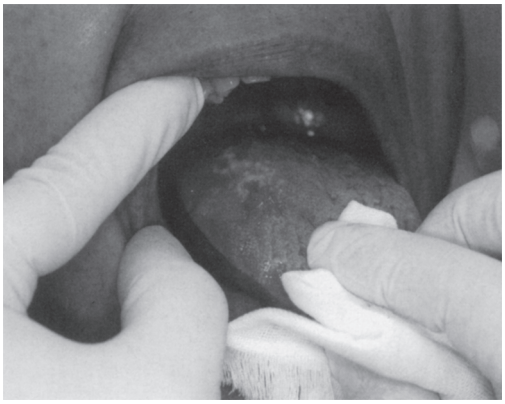

Fig. 1　a submucosal mass of the right tongue

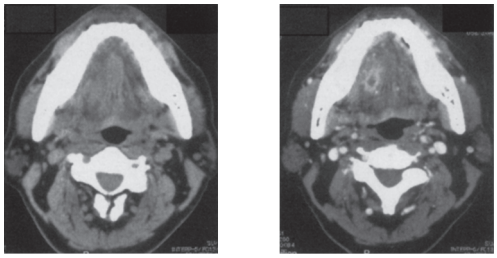

L：Fig. 2　Plane CT. Foreign body was not confirmed
R：Fig. 3　contrast enhanced CT demonstrated an intramuscular abscess in the deep tongue

血液検査所見：白血球 9570/㎣，CRP5.13㎎/dl と上昇を認め，炎症が示唆された．その他異常所見は認められなかった．

CT 所見：単純 CT では，舌右側に異物は確認されなかった．造影 CT で，右舌内に 15×20㎜の ring-enhancement を伴った低吸収域が認められた．（Fig. 2, 3）

診　断：舌膿瘍

経　過：2008 年 8 月 8 日，全身麻酔下に舌膿瘍切開排膿術を施行した．右舌縁で，舌尖より 6 ㎝ほど後方にわずかにびらんが認められ，舌圧迫にて同部位より膿汁の流出を認めたため，その直上を切開した．内部には膿瘍腔が形成されており，その中に長さ約 12㎜の魚骨を認めた（Fig. 4）．内部を洗浄し，ペンローズドレーンを留置し，手術を終了した．切開排膿後より舌の痛みは軽減し，切開 2 日後にドレーンを抜去し，8 月 12 日当科退院となった．



Fig. 4　An excised fish bone

細菌検査所見：膿汁からは発育菌は認められなかった．

病理診断：膿瘍壁より提出した病理組織は，炎症性肉芽のみで，悪性所見は認められなかった．

考　　察

舌は，齲歯，咬傷，異物などによる損傷や，細菌の侵入を受けやすい臓器である，血流やリンパ流が豊富な上，唾液の自浄作用が働くため化膿性炎を発生することはまれである．1980 年以降，舌膿瘍の本邦報告例は我々が渉猟しえた限り，自験例を含めて 37 例であった．平均年齢は 53.2 歳，男女比は 2 ：1 で男性に多い傾向であった．症状としては，腫脹は全例に認められるが圧痛の無い症例もあり，波動を認めた症例は 8 例のみであった．原因としては，原因不明が 25 例（67%），異物によるものが 10 例（27%），咬傷が 2 例（5 %）であった．

舌膿瘍形成の成因として，河田ら[1]は，1）外傷性，2）口腔領域の炎症の波及，3）口腔領域外の他疾患からの続発症，4）原因不明，の 4 つの成因に分類している．このうち，原因不明のいわゆる特発性膿瘍が最も多く，続いて齲歯による損傷，魚骨の迷入の順で多いとされているが，近年は，抗生剤の進歩，公衆衛生観念の向上などにより，原因不明，齲歯によるものは減少傾向にあり，異物による膿瘍形成の割合が増加している．

異物による舌膿瘍 10 例[2) 3) 4) 5) 6)]（Table 1）の内訳としては，魚骨が 6 例で最も多く，続いて食残が 2 例，金属棒，歯牙が 1 例ずつであった．治療は 8 例で切開排膿，腫瘍疑いのものは切除が施行され，異物を確認し摘出，その後抗生剤点滴が施行されている．2 例では，抗生剤のみ施行で治療されているが，異物は自然排出している．術前の評価として，歯性炎症を疑って施行されたレントゲン以外の画像評価が施行された例は自験例を含め 4 例のみであった．自験例以外の 3 例は，レントゲン，またはエコー，CT で異物を確認されているが，自験例では術前の CT では異物は確

Table 1　The reported cases of Tongue abscess by a foreign body in Japan

症例	発表者	発表年	年齢	性別	原因	治療	画像検査
1	高橋ら	1991	48歳	女性	金属棒	試験切除・抗菌剤	
2	高橋ら	1991	47歳	男性	食残	切開排膿・抗菌剤	
3	金川ら	1992	66歳	女性	魚骨	切開排膿・抗菌剤	
4	宮坂ら	1996	60歳	男性	魚骨	抗菌剤(自然排出)	
5	藤城ら	1996			魚骨	抗菌剤(自然排出)	レントゲン
6	丸田ら	1998	62歳	男性	食残	切開排膿・抗菌剤	
7	古賀ら	2001	62歳	男性	魚骨	切開排膿・抗菌剤	造影CT
8	藤井	2001	78歳	女性	歯牙	切開排膿・抗菌剤	
9	富安ら	2001	62歳	男性	魚骨	切開排膿・抗菌剤	造影CT
10	自験例	2011	65歳	男性	魚骨	切開排膿・抗菌剤	造影CT

認されなかった．従って，近年の舌膿瘍は，異物によるものが多いことも考慮し，舌膿瘍を見たときは，画像で異物が確認されなくても異物を疑う必要があると考えられる．

結　　語

1）魚骨迷入による舌膿瘍の１例を経験した．

2）舌膿瘍は魚骨などの異物により起こることが多く，画像検査ではっきりしなくとも，異物の存在を疑う必要がある．

参　考　文　献

1）河田昌和，石沢博子：舌膿瘍症例．耳鼻と臨床　8：223-226. 1962

2）高橋啓介　他：舌膿瘍の６例．鳥取医誌 19（1）：39-44. 1991

3）金川昭啓，上村俊介：舌膿瘍の２例．日本口腔外科学会雑誌　38（4）：681-682. 1992

4）宮坂孝弘ら:魚骨迷入による舌膿瘍の１例．歯学　83（6）：1378-1381. 1996

5）古賀　真ら：迷入魚骨に起因した舌膿瘍の１例．口科誌　50（5）：320-322. 2001

6）藤井　守：歯牙迷入による舌膿瘍の１例．耳喉頭頸　73（4）：317-319. 2001

連絡先：吉田沙絵子
〒078-8510
北海道旭川市緑ヶ丘東２条１丁目１－１
旭川医科大学　耳鼻咽喉科・頭頸部外科
TEL 0166-68-2554　　FAX 0166-68-2559
E-mai saeko@asahikawa-med.ac.jp