舌骨周囲に進展した深頸部膿瘍に対する手術法の検討

木下裕子　稲垣信吾　山本純平　酒井あや　山田奏子
下出祐造　志賀英明　辻　裕之　鈴鹿有子　三輪高喜
金沢医科大学　耳鼻咽喉科・頭頸部外科学

A Surgical Treatment of Deep Neck Infections surrounding Hyoid Bone

Yuko KINOSHITA, Shingo INAGAKI, Jynpei YAMAMOTO, Aya SAKAI, Kanako YAMADA, Yuzo SHIMODE, Hideaki SHIGA, Hiroyuki TSUJI, Yuko SUZUKA, Takaki MIWA
Otorhinolaryngology, Head and Neck Surgery, Kanazawa Medical University

Patients often present to the ENT department with emergency cause deep neck infections. Because the use of enhanced cervical and neck computed tomography (CT) has become routine in the emergency setting, knowledge of the imaging findings of common acute conditions of the head and neck is essential to ensure an accurate diagnosis of these potentially life-threatening conditions, which include oral cavity infections, tonsillitis and peritonsillar abscess and various neoplasms.

We experienced 2 cases of deep neck infections, one was required inside drainage after tonsillectomy because an abscess expanded until hyoid bone according CT image, and the other was required pericutaneous incision and cervical drainage because the abscess developed beyond hyoid bone.

はじめに

深頸部膿瘍は，頸部のまばらな結合組織からなる間隙に，膿瘍を形成する感染症であり，今日では抗菌薬が普及し減少傾向にあるが，進行例においては的確な診断と早急な治療を必要とする．副咽頭間隙の下端である舌骨の周囲に進展した深頸部膿瘍症例を２例経験し，それぞれ異なる手術法を行ったので報告する．

症例

症例１：47歳，男性

主　訴：咽頭痛，嚥下障害

現病歴：来院２日前から咽頭痛と右頸部腫脹を自覚，開口制限を認め，食事摂取不良もあった．徐々に口が開けづらく呼吸もしにくくなってきたため受診．来院時は努力様呼吸で呼吸困難感を認めていた．

既往歴：なし

服薬歴：なし

アレルギー：なし

歯科治療歴：なし

喫　煙：１日40本程度

現　症：口腔内は開口障害のため観察困難であった．喉頭内視鏡にて喉頭蓋の腫脹あり，声帯

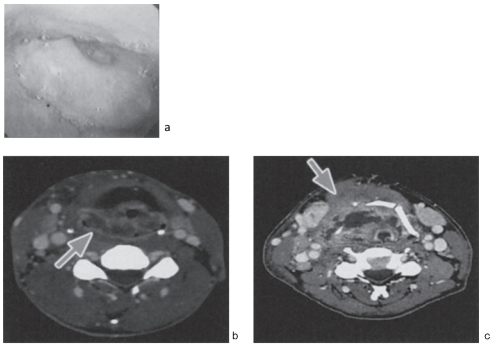

Fig. 1　CASE 1
a : Laryngeal fiberscopic view at first examination.
b, c : CT imaging of larynx at first examination.

は喉頭蓋の腫脹が激しく確認困難であった．頸部右側に緊満感を伴う腫脹を認めた．頸部造影CTにて咽頭後壁の肥厚と喉頭蓋の腫脹を認め，気道狭窄所見もあった．右扁桃下極に膿瘍を思わせる軟部陰影の腫脹と内部に低濃度域を認め，腹側は舌骨周囲にまで進展，背側も椎前筋周囲にまで進展し，咽頭後間隙に及んでいた（Fig. 1）．

経　過：入院当日に気管切開と喉頭直達鏡下に膿瘍開放術を施行したが，翌日の造影CTにて膿瘍の進展を認めたため，全身麻酔下に，右顎下部横切開し，舌骨周囲の排膿を行った．膿瘍腔は椎前筋甲状軟骨上縁まで連続性に認めた．舌根部圧迫により口腔内に排膿あり，膿瘍腔を洗浄後，ドレーンを挿入．その後はセフォチアム(CTM)＋クリンダマイシン(CLDM)＋ヒドロコルチゾンの静脈内投与により，経過良好で，入院17日目に退院となった（Fig. 2）．

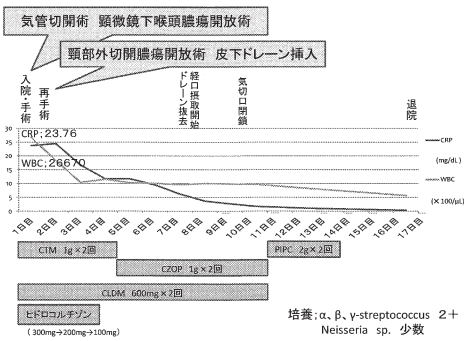

Fig. 2　CASE 1 Clinical course and treatment

症例２：56歳，男性

主　訴：咽頭痛，食事摂取困難

現病歴：外来受診２日前から咽頭痛と摂食不良を自覚していた，開口制限を認めたが，呼吸困難感は認めていなかった．右顎下部が腫大し，咽頭痛の増悪により，食事摂取もできなくなってきたため受診となった．

既往歴：なし

服薬歴：なし

アレルギー：なし

歯科治療歴：なし

喫　煙：１日50本程度

現　症：口腔内は右軟口蓋の発赤と腫脹を認め，口蓋扁桃肥大はMackenzie分類Ⅰ度の肥大で膿栓が付着していた．内視鏡で喉頭蓋の軽度腫脹も認めた．CTにおいても右の扁桃周囲に膿瘍形成を認め，右扁桃周囲膿瘍に矛盾しない所見であった．入院翌日の頸部CTでは膿瘍の下方への進展を認め，舌骨周囲にまで炎症が及んでいた（Fig. 3）．

経　過：入院当日に局所麻酔下に右扁桃外側やや下方の軟口蓋を切開し切開排膿術を試みたが，軽度滲出液の排出を認めるのみで排膿は認めなかった．切開処置施行後に開口制限の緩和を認めたため，ピペラシリン(PIPC)＋クリンダマイシン(CLDM)点滴で様子をみたが，翌日のCTで膿

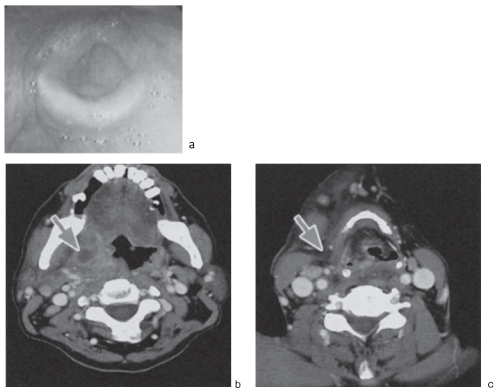

Fig. 3　CASE 2
a : Laryngeal fiberscopic view at first examination.
b, c : CT imaging of larynx at first examination.

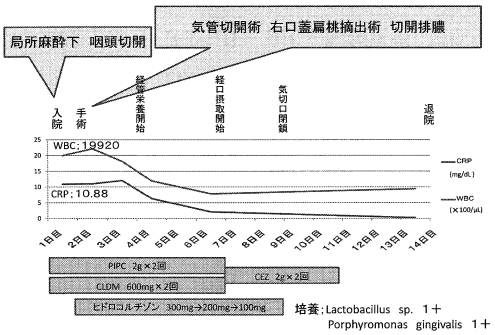

Fig. 4　CASE 2 Clinical course and treatment

瘍が舌根周囲にまで進展していることが判明したため，気管切開術とともに，右口蓋扁桃摘出術を施行した．膿瘍腔は口蓋扁桃下極外側に認め，膿瘍の底部まで確認した．術後の経過は良好でセファゾリン(CEZ)＋ヒドロコルチゾンの投与により入院から14日目で退院となった（Fig. 4）．

考　　察

波多野らは頸部膿瘍を以下のように分類した(Fig. 5)[1]．すなわち，膿瘍が舌骨までに留まるものをⅠ，舌骨下の内臓間隙や咽頭後間隙，頸動脈間隙に及ぶが頸部に留まるものをⅡとし，縦隔まで進展するものをⅢとした．さらに縦隔進展の中で気管分岐部までのものをa，分岐部以下にまで進展したものをbとした．今回の我々の症例では，症例1では膿瘍が舌骨の周囲で複数個に分かれていたため，口腔，咽頭内からの切開では排膿が不十分であり，頸部外切開を行った．それに対して症例2では，膿瘍が舌骨周囲に及ぶものの，扁桃周囲から単一の膿瘍腔として存在したため，即時扁摘の後，扁桃周囲の筋層を切開して完全な排膿を得ることが可能であった．症例1はStage Ⅱに，症例2はStage Ⅰに該当する．

過去の報告から舌骨周囲に進展したいくつかの深頚部膿瘍のStageごとの治療について検討を行った．その結果，StageⅠでは口腔内アプローチの場合と頸部外切開，StageⅡ以上では全例頸部外切開，StageⅢ以上では頸部外切開に加えて胸腔鏡下ドレナージや開胸ドレナージを行っていた[2)~8)]．

したがって，治療法の選択としては，まず，造影CTにより膿瘍の進展範囲を正確に把握した上で，膿瘍腔が舌骨上に限局している症例(stage Ⅰ)では基本的には口腔内アプローチで良いと考えられるが，stage Ⅰでも複数の間隙に膿瘍が波及している場合やガス産生がみられる場合などでは頸部外切開の良い適応であると考える．舌骨下方に進展してくる症例（stageⅡ以上）においては頸部外切開が必要であると考える．舌骨は，解剖学的に頸部の間隙を区分すると同時に，病変のバリアとなるため，膿瘍の進展を分類する指標となる(Fig. 6)．

さらに膿瘍が縦隔まで進展した場合，すなわちstageⅢは，下向性壊死性縦隔炎とも呼ばれ，頸部外切開のみならず，胸部の切開，ドレナージも必要となる．膿瘍が縦隔まで進展するルートは，1）気管前間隙（前内臓間隙），2）頸動脈間隙，3）咽頭，食道後間隙の3つに分けられる．頸部

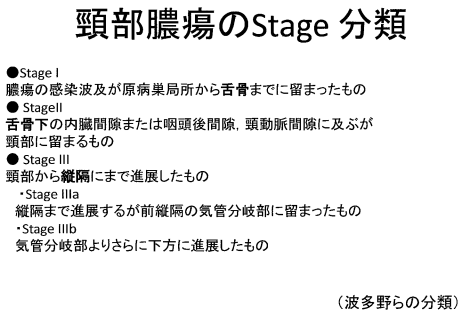

Fig. 5　Staging of deep abscess

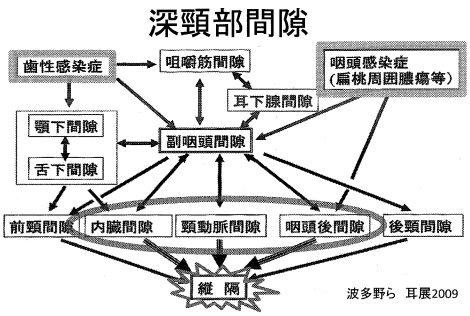

Fig. 6　Progress pattern of neck abscess

の膿瘍の部位により，切開の部位が異なり，縦隔内での進展様式によっても胸部の切開部位が異なる．縦隔膿瘍が気管分岐部より上でとどまる場合には，頸部の切開のみで縦隔からのドレナージが行える場合もあり，両者を組み合わせた切開法を症例に応じて考える必要がある．

ま　と　め

今回，舌骨周囲に及ぶ深頸部膿瘍症例を２例経験した．２例とも気道狭窄を認め，気管切開を必要としたが，膿瘍に対しては異なる手術法により治癒に導くことができた．治療法を選択する上で，舌骨と膿瘍の関係を把握することが重要であり，そのためには造影CTが不可欠であると思われた．

参　考　文　献

1）波多野篤，宇井直也，重田泰史，他：深頸部膿瘍の臨床的研究．耳展　52：１；23～33, 2009

2）野田加奈子，児玉悟，野田健二，他：深頸部感染症299例の臨床的検討．日耳鼻　113：898～906, 2010

3）宇野光祐，齋藤康一郎，大久保啓介，他：深頸部・縦隔・腋窩膿瘍を併発した急性喉頭蓋炎の１症例．耳喉頭頸　82（４）：303～308, 2010

4）大畑敦，菊池茂，重田恵一，他：深頸部感染症．耳鼻臨床　102：９；701～708, 2009

5）文珠正大，秋定健，栗飯原輝人，他：頸部外切開を要した小児深頸部膿瘍例．耳鼻臨床　102：９；787～791, 2009

6）竹林慎治，山西美映，池田浩己，他：ガス産生を伴う深頸部膿瘍の４例．耳鼻臨床　102：11；983～990, 2009

7）川上美由紀，本吉和美，鵜久森徹，他：投下における深頸部膿瘍症例の検討．耳喉頭頸　82（９）：613～617, 2010

8）佐藤邦広，泉修司，佐藤克郎，他：深頸部膿瘍から縦隔膿瘍へ進展した５例．耳鼻臨床　102：11；975～981, 2009

連絡先：木下裕子
〒920-0293
石川県河北郡内灘町大学１－１
金沢医科大学　耳鼻咽喉科・頭頸部外科学
TEL 076-286-2211（内線3425）
FAX 076-286-5566